

11. Pathobiology of highly pathogenic avian influenza virus (H5N1) infection in mute swans (*Cygnus olor*) / N. Pálmai, K. Erdélyi, A. Bálint [et al.] // Avian Pathology. – 2007. – Vol. 36. – No 3. – P. 245-249+1-2. – DOI 10.1080/03079450701341957.
12. The epidemiology underlying age-related avian malaria infection in a long-lived host: The mute swan *Cygnus olor* / M. J. Wood, A. S. Davies, O. Hellgren [et al.] // Journal of Avian Biology. – 2013. – Vol. 44. – No 4. – P. 347-358. – DOI 10.1111/j.1600-048X.2013.00091.x.
13. Zhurov, D. O. To the problem of nephropathy in industrial poultry / D. O. Zhurov, I. N. Gromov // DIGEST International VETinstanbul Group Congress 2015, Санкт-Петербург, 07–09 апреля 2015 года / Санкт-Петербургская государственная академия ветеринарной медицины. – Санкт-Петербург: Типография ООО «ТОППРИНТ», 2015. – P. 492.

УДК 619:616.995.132-091:636.3

ПАТОМОРФОЛОГИЧЕСКИЕ ИЗМЕНЕНИЯ У МЕЛКОГО РОГАТОГО СКОТА ПРИ ДИКТИОКАУЛЕЗЕ

Д. О. Журов, А. И. Жуков, Н. Г. Хомченко

УО «Витебская ордена «Знак Почета» государственная академия ветеринарной медицины»

г. Витебск, Республика Беларусь (Республика Беларусь, 210026,
г. Витебск, ул. 1-я Доватора, 3Б; e-mail: zhurovd@mail.ru)

Ключевые слова: диктиокаулез, овцы, патоморфология, легкие, гистологические изменения, аутопсия.

Аннотация. В статье подробно описаны патологоанатомические и гистологические изменения в органах мелкого рогатого скота при диктиокаулезе. Выявляли личинок *D. filaria* в просвете крупных бронхов, в легких – острую катаральную пневмонию с участками альвеолярной эмфиземы и формированием халикозов, серозный лимфаденит, а также признаки эндогенной интоксикации организма животных.

PATHOMORPHOLOGICAL CHANGES IN SMALL CATTLE WITH DICTIOCAULOSIS

D. O. Zhurov, A. I. Jukov, N. G. Homchenko

ЕИ «Vitebsk Order «Badge of Honor» state academy of veterinary medicine»
Vitebsk, Republic of Belarus (Republic of Belarus, 210026, Vitebsk,
3B 1st Dovatora st.; e-mail: zhurovd@mail.ru)

Key words: dictyocaulosis, sheep, pathomorphology, lungs, histological changes, autopsy.

Summary. The article describes in detail the pathological and histological changes in the organs of small cattle with dictyocaulosis. Larvae of *D. viviparus* were detected in the lumen of large bronchi, in the lungs - acute catarrhal pneumonia with areas of alveolar emphysema and the formation of chalicosis, serous lymphadenitis, as well as signs of endogenous intoxication of the animal organism.

(Поступила в редакцию 02.06.2022 г.)

Введение. В условиях современного ведения сельского хозяйства все еще остается актуальной проблема распространения инвазионных болезней животных. Они причиняют большой ущерб животноводству, который складывается из задержки роста, развития и падежа молодняка, снижения продуктивности, а также падежа больных взрослых животных. Одним из таких заболеваний является диктиокаулез мелкого рогатого скота.

Диктиокаулез – инвазионное заболевание крупного и мелкого рогатого скота, лошадей, верблюдов, проявляющееся истощением, кашлем, затрудненным дыханием и характерными признаками бронхопневмонии, наличием в бронхах личинок паразита [1, 6, 9, 10].

Диктиокаулез вызывается нематодами сем. Dictyocaulidae: *Dictyocaulus filaria*, паразитирующей у мелких жвачных, и *Dictyocaulus viviparus*, обитающей у крупного рогатого скота. Тело паразита нитевидное, беловато-серого цвета, суживающееся к переднему концу. Ротовое отверстие окружено слабовыраженными губами. Самцы 30-80 мм длиной и 0,35-0,46 мм шириной. Половая bursa хорошо развита. Дорсальные ребра парные. Спиккулы парные, желтовато-коричневого цвета, губчатой структуры, утолщенные, короткие, 0,4-0,6 мм длиной. Рулек маленький. Самки 50-150 мм длиной и 0,5-0,6 мм шириной. Вульва открывается поперечной щелью близ середины тела. Вход в вульву окружен выступающими губами. Яйца овальной формы, покрыты тонкой скорлупой, к моменту откладывания самками содержат личинок, достигающих в момент вылупления из яиц 0,5-0,6 мм длины [9].

Локализуются диктиокаулюсы в бронхах и трахее животных. Жвачные заражаются при проглатывании инвазионных личинок диктиокаулюсов вместе с кормом или водой. Половозрелые самки откладывают яйца, которые во время кашля вместе с отхаркиваемой слизью (мокротой) попадают в ротовую полость и проглатываются животными. В толстом отделе кишечника из заглоченных яиц вылупливаются личинки диктиокаулюсов, а затем с фекалиями животных они выбрасываются во внешнюю среду. При температуре 24-27 °С и при наличии достаточной влажности личинки дважды линяют и через 5-8 дней достигают инвазионной стадии. При заглатывании овцами с водой из луж или с травой в сырую погоду инвазионные личинки сбрасывают чехлик в тонком кишечнике овец и мигрируют в брыжеечные узлы, из которых в дальнейшем током лимфы заносятся в кровь, в правое сердце, а из него в легкие. Разрывая кровеносные капилляры, личинки проникают в альвеолы и бронхиолы, задерживаются в них на несколько дней (обычно до 10), растут, а затем постепенно мигрируют в бронхи более

крупного калибра, внедряясь при этом головным концом в мелкие бронхи, заполняя их просвет собой и таким образом фиксируясь в легких [15]. Через 5-7 недель паразиты достигают имагинальной стадии и самки начинают откладывать яйца. В холодное время года развитие диктиокаулюсов до половозрелой стадии идет медленнее, иногда до 3-4 месяцев. В организме овец возбудители паразитируют обычно в течение нескольких месяцев.

По данным многих исследователей [2, 4, 6, 12, 14, 16], падеж ягнят от диктиокаулеза составляет 12 % от количества заболевших животных. Имеется сообщение Д. И. Панасюка (1984) о том, что у овец в разные годы 25-82 % падежа приходится на диктиокаулез [8]. При диктиокаулезе прирост живой массы тела молодняка животных снижается более чем на 38 %. За пастбищный период от инвазированных телят недополучено в среднем по 20,7 кг прироста массы тела [14].

Цель настоящей работы – изучить патологоанатомические и гистологические изменения в организме мелкого рогатого скота при диктиокаулезе. Данная работа может служить существенным дополнением к уже имеющимся сведениям по патоморфологии данной болезни у жвачных животных.

Материалы и методика исследований. Исследование проводили на трупах овец романовской породы, поступивших в секционный зал кафедры патологической анатомии и гистологии УО «ВГАВМ» из частных фермерских хозяйств Витебского района для установления причины падежа. При вскрытии трупов животных пользовались общепринятыми схемами описания органов [3, 11].

Для дальнейшего проведения гистологического исследования были отобраны кусочки легких, печени, почек и миокарда и зафиксированы в 10%-м растворе нейтрального формалина [7]. Зафиксированный материал подвергали уплотнению путем заливки в парафин по общепринятой методике [13]. Обезвоживание и парафинирование кусочков органов проводили с помощью автомата для гистологической обработки тканей «MICROM STP 120» типа «Карусель». Для заливки кусочков и подготовки парафиновых блоков использовали автоматическую станцию «MICROM EC 350». Гистологические срезы кусочков органов, залитых в парафин, готовили на роторном (маятниковом) микротоме «MICROM HM 340 E». Депарафинирование и окрашивание гистосрезов проводили с использованием автоматической станции «MICROM HMS 70». Для изучения общих структурных изменений срезы окрашивали гематоксилин-эозином [5]. Гистологические исследования проводили с помощью светового микроскопа «Биомед-6». Полученные данные документированы микрофотографированием с ис-

пользованием цифровой системы считывания и ввода видеоизображения «ДСМ-510», а также программы «ScopePhoto».

Результаты исследований и их обсуждение. При наружном осмотре трупа отмечалось истощение, отсутствие жира в жировом депо, а также общая венозная гиперемия, характеризующаяся цианозом видимых слизистых оболочек.

При аутопсии плевра была гладкой, влажной, блестящей, не утолщенной, полупрозрачной. В трахее наблюдалось скопление вязкой, серо-белой пены с личинками паразита. В легких отмечалась катаральная пневмония. При этом легкие были не спавшиеся, форма их не изменена, поверхность слегка бугристая, консистенция уплотнена, красного цвета, рисунок дольчатого строения стерт, из бронхов выдавливалась слизь серого цвета, в воде кусочки пораженных легких тонули.

В области острого края легких наблюдались очаги эмфиземы. При этом легкие имели мягкую консистенцию, были резко воздушные, вырезанные кусочки из данных областей плавали на поверхности воды. На поверхности и в паренхиме легких наблюдались мелкие плотные узелки размером с маковое зерно, серого цвета, хорошо отграниченные от окружающей ткани, т. н. паразитарные узелки. При разрезе бронхов отмечались диктиокаулюсы размером 8-10 см (рисунок 1). Сами бронхи содержали большое количество вязкой слизи серого цвета. Слизистая оболочка крупных бронхов была диффузно покрасневшая.

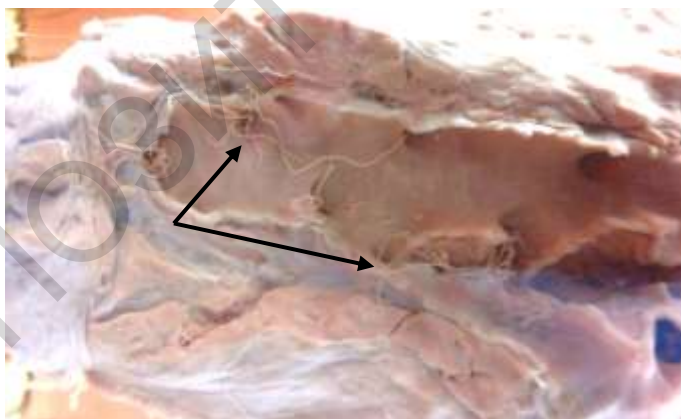


Рисунок 1 – Диктиокаулюсы в просвете крупных бронхов. Макрофото

Средостенные и трахеобронхиальные лимфоузлы были увеличены в размере, форма их не изменена, консистенция незначительно

уплотнена, серо-красного цвета, рисунок узелкового строения выражен нечетко, на разрезе влажные.

При вскрытии отмечалось увеличение правой половины сердца (переполнение рыхло свернувшейся кровью правого желудочка, соотношение толщины стенок правого желудочка к левому составляло 1 : 4) и зернистая дистрофия миокарда. При этом миокард был в состоянии зернистой дистрофии: набухший, дряблой консистенции, серого цвета, напоминал ошпаренное кипятком мясо. Зернистая дистрофия также наблюдалась в печени и почках. Печень была увеличена в размере, форма не изменена, консистенция дряблая, серо-коричневого цвета, рисунок дольчатого строения сглажен, на разрезе суховатая. Почки увеличены в размере, форма не изменена, консистенция дряблая, цвет серый, граница между корковым и мозговым веществом сглажена, на разрезе суховатые.

При гистологическом исследовании легких отмечалось окрашивание паренхимы органа в розовый цвет из-за большого скопления катарального экссудата. В просвете альвеол содержится много десквамированного эпителия. Альвеолярное строение выражено нечетко. В очагах альвеолярной эмфиземы альвеолы расширены, альвеолярные стенки истончены, наблюдались крупные пустоты разорванной альвеолярной ткани легких (рисунки 2, 3). В легких также наблюдалась значительная инфильтрация паренхимы органа разнообразными клеточными элементами: лимфоцитами, макрофагами, единичными нейтрофилами, эозинофилами. Просветы бронхов были переполнены экссудатом розового цвета. В нем находились единичные вышеуказанные клеточные элементы. В паренхиме органа наблюдались единичные скопления личинок диктиокаулюсов, а также их фрагменты. На срезах личинки имели удлинненно-овальную форму тела и окрашивались гематоксилин-эозином в розово-фиолетовый цвет (рисунки 4, 5).

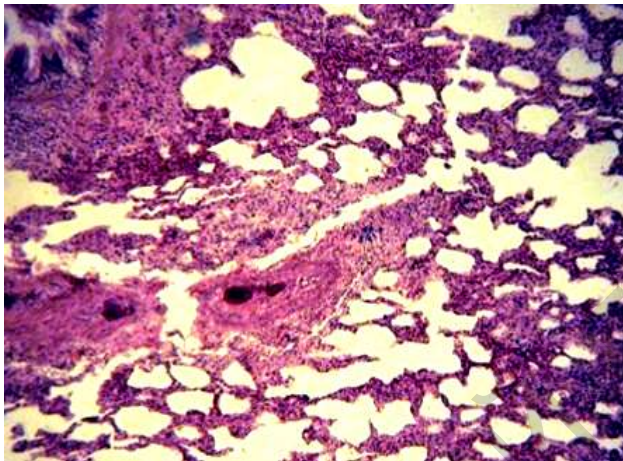


Рисунок 2 – Острая катаральная пневмония с очагами эмфиземы у овцы при диктиокаулезе. Микрофото. Окраска гематоксилин-эозином. Биомед-6. Об. $\times 20$

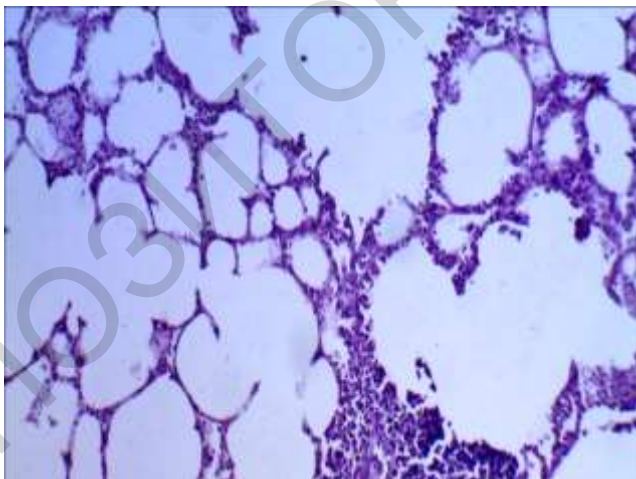
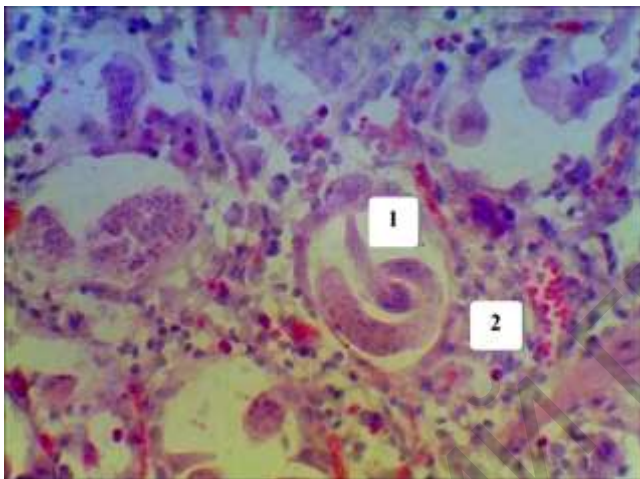


Рисунок 3 – Альвеолярная эмфизема легких овцы. Микрофото. Окраска гематоксилин-эозином. Биомед-6. Об. $\times 20$



1 – личинки D. filaria в просвете альвеол; 2 – пролиферация клеточных элементов в паренхиме легких

Рисунок 4 – Легкие овцы, больной диктиокаулезом. Микрофото.
Окраска гематоксилин-эозином. Биомед-6. Об. ×40

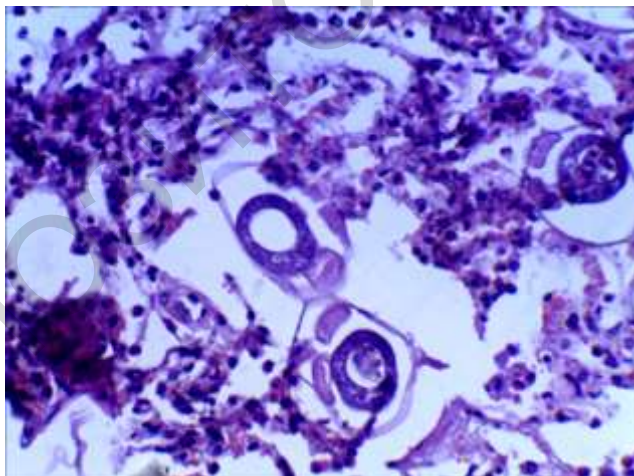


Рисунок 5 – Личинки диктиокаулюсов в просвете альвеол (поперечный разрез). Микрофото. Окраска гематоксилин-эозином. Биомед-6. Об. ×40

В цитоплазме клеток почек, печени и миокарда выявляли белковую зернистость, ядра клеток не изменены, в редких случаях – в состоянии пикноза.

Патологоанатомический диагноз диктиокаулеза мелкого рогатого скота:

1. Острый катаральный трахеит и бронхит.
2. Личинки диктиокаулюсов в просветах трахеи и бронхов.
3. Острая катаральная пневмония с локализацией в задних и средних долях (при остром течении).
4. Халикозы (паразитарные узелки) в легких.
5. Альвеолярная эмфизема легких.
6. Серозный лимфаденит трахеобронхиальных и средостенных лимфатических узлов.
7. Зернистая дистрофия печени, почек, миокарда.
8. Переполнение кровью правой половины сердца («асфиктическое сердце»).
9. Общая венозная гиперемия, истощение.

Заключение. Таким образом, патологоанатомические изменения при диктиокаулезе у мелкого рогатого скота выражены в органах респираторной системы и сопровождаются развитием острой катаральной бронхопневмонии с очагами альвеолярной эмфиземы. При этом в альвеолах находят личинок паразита. В организме в целом проходят процессы, сопровождающиеся развитием зернистой дистрофии, что характерно для эндогенной интоксикации.

ЛИТЕРАТУРА

1. Болезни овец и коз: практическое пособие / А. И. Ятусевич [и др.]; ред.: А. И. Ятусевич, Р. Г. Кузьмич; Витебская государственная академия ветеринарной медицины. – Витебск: ВГАВМ, 2013. – 519 с.
2. Выращивание и болезни молодняка: практическое пособие / А. И. Ятусевич [и др.]; Витебская государственная академия ветеринарной медицины. – Витебск: ВГАВМ, 2012. – 816 с.
3. Курс лекций по частной патологической анатомии. Часть 2. Болезни вирусной и паразитарной этиологии, микозы и микотоксикозы: учеб.-метод. пособие / В. С. Прудников [и др.]. – Витебск: ВГАВМ, 2013. – 100 с.
4. Лазарев, Н. А. Прижизненная и послеубойная диагностика диктиокаулеза крупного рогатого скота / Н. А. Лазарев // Наука и общество в условиях глобализации. – 2017. – № 1(4). – С. 20-22.
5. Меркулов, Г. А. Курс патологогистологической техники / Г. А. Меркулов. – Ленинград: Медицина, 1969. – 432 с.
6. Окулова, И. И. Патоморфологические изменения в органах дыхания и некоторые аспекты патогенеза при диктиокаулезе лося / И. И. Окулова, О. Б. Жданова // Российский паразитологический журнал. – № 3. – 2015. – С. 53-60.
7. Отбор образцов для лабораторной диагностики бактериальных и вирусных болезней животных: учеб.-метод. пособие / И. Н. Громов [и др.]. – Витебск: ВГАВМ, 2020. – 64 с.

8. Панасюк, Д. И. Диктиокаулез мелкого рогатого скота и пути его ликвидации : автореф. дис. док. вет. наук / Д. И. Панасюк. – Боровск, 1964. – 38 с.
9. Паразитология и инвазионные болезни животных: учебник для студентов учреждений высшего образования по специальности «Ветеринарная медицина» / А. И. Ятусевич [и др.]. – Минск: ИВЦ Минфина, 2017. – 544 с.
10. Патология легких лося при диктиокаулезе / И. И. Ираида Ивановна, И. А. Домский, А. Е. Скопин [и др.] // Ветеринарная патология. – 2014. – № 2(48). – С. 107-114.
11. Прудников, В. С. Патологическая анатомия животных / В. С. Прудников, Б. Л. Белкин, А. И. Жуков; под ред. В. С. Прудникова: учебник. – Минск: ИВЦ Минфина, 2016. – 552 с.
12. Салапина, Д. С. Ветеринарно-санитарный контроль при диктиокаулезе животных / Д. С. Салапина // Вестник молодежной науки Алтайского государственного аграрного университета. – 2021. – № 1. – С. 297-300.
13. Саркисов, Д. С. Микроскопическая техника: руководство; под ред. Д. С. Саркисова, Ю. Л. Петрова. – М.: Медицина, 1996. – 544 с.
14. Соловьев, Д. А. Диктиокаулез овец (Прижизненная и посмертная диагностика, комплексная терапия): специальность 16.00.02: автореф. дис. канд. вет. наук / Д. А. Соловьев. – Нижний Новгород, 2005. – 22 с.
15. Сафаров, М. М. Гистологическая картина пораженных участков легких при диктиокаулезе каракульских овец / М. М. Сафаров // Современное экологическое состояние природной среды и научно-практические аспекты рационального природопользования: материалы I Международной научно-практической Интернет-конференции, посвященной 25-летию ФГБНУ «Прикаспийский научно-исследовательский институт аридного земледелия», Солоное Займище, 29 февраля 2016 года. – Солоное Займище, 2016. – С. 3346-3350.
16. Тихая, Н. В. Диктиокаулез мелкого рогатого скота в Алтайском крае / Н. В. Тихая, Н. М. Понамарев // Российский паразитологический журнал. – № 2. – 2009. – С. 67-69.

УДК 639.3.09(476.6)

К ВОПРОСУ О ЗАМОРЕ РЫБ В ВОДОХРАНИЛИЩЕ ЗЕЛЬВЕНСКОЕ В ИЮЛЕ 2022 ГОДА

Н. А. Кузнецов

УО «Гродненский государственный аграрный университет»
г. Гродно, Республика Беларусь, (Республика Беларусь, 230008,
г. Гродно, ул. Терешковой, 28; e-mail: ggau@ggau.by)

Ключевые слова: водохранилище, гидрология, гидрохимия, гидробиология, ихтиология, ихтиопатология, паразитология, популяция, морфометрия, аквакультура, рыболовство, экология.

Аннотация. Статья содержит информацию о результатах исследований ряда показателей гидрологических, гидрохимических, гидробиологических, ихтиологических рыбоводных режимов, результатах бактериологического, паразитологического, патологоанатомического исследований рыб водохранилища Зельвенское. Скорость минерализации иловых осадков из аллохтонных и автохтонных источников – растительных остатков макрофитов и прибрежной растительности – неравномерна. Крайне медленная минерализация