

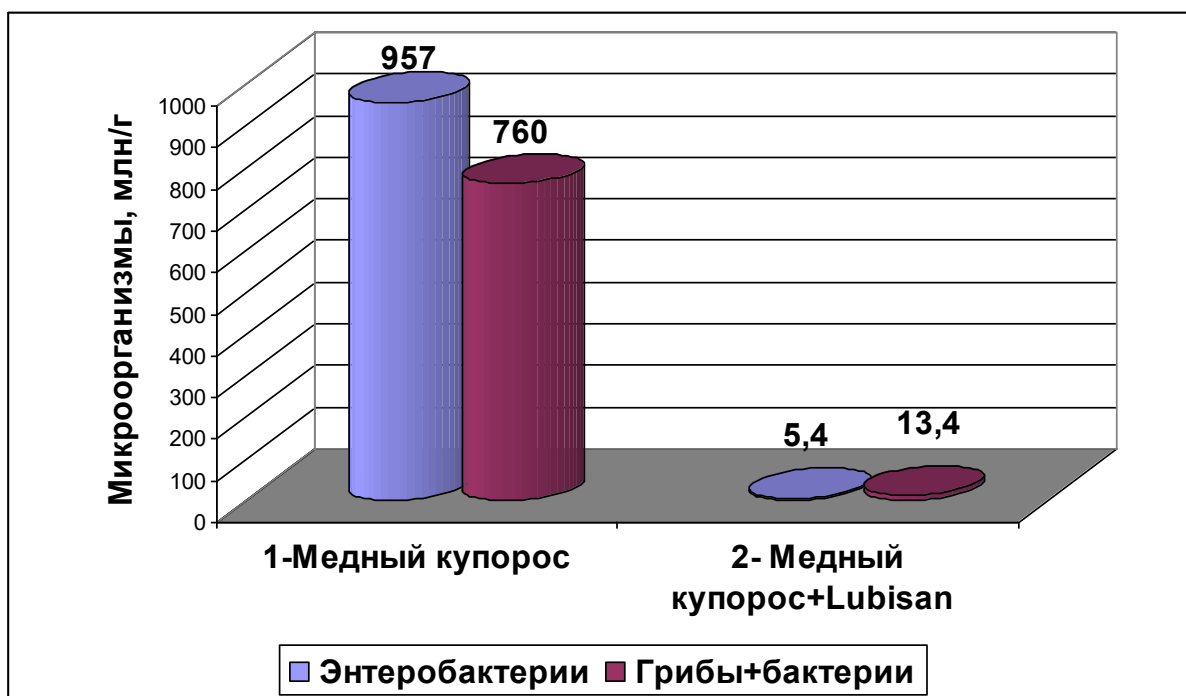Рисунок 4 – Влияние однократной обработки подстилки для цыплят медным купоросом и 5-ти обработок препаратом LUBISAN® на фоне однократной обработки медным купоросом на содержание в ней энтеробактерий и микроорганизмов, растущих на среде Сабуро.

Исследования применения препарата LUBISAN® с целью дезинфекции подстилки в помещениях с цыплятами-бройлерами показали, что, благодаря его бактерицидности и подсушивающему эффекту, есть возможность создать благоприятную среду со сниженным уровнем микробной обсемененности подстилки.

Список литературы:

1. Tadeusz Czosnek. Poprawa zdrowia i dobrostanu zwierząt gospodarskich /Т. Czosnek [Электронный ресурс]. – Режим доступа: <http://www.lubisan.pl/artykuly/artykul-testowy/>. – Дата доступа: 08.06.2017.
2. Opis produktu [Электронный ресурс]. – Режим доступа: <http://www.lubisan.pl/>. - Дата доступа: 08.06.2017.
3. Тарас, А. М. Влияние препарата Lubisan на микрофлору подстилки телят /А.М.Тарас, Е.А.Добрук, П.П. Мордечко [и др.] //Сельское хозяйство-проблемы и перспективы (том 37 Зоотехния). – Гродно, 2017. – С.278-285.

УДК 636.22/.28:612.32

ДЕСТРУКТИВНЫЕ ИЗМЕНЕНИЯ ТКАНЕВЫХ ЭЛЕМЕНТОВ СЛИЗИСТОЙ ОБОЛОЧКИ РУБЦА КОРОВ ПРИ НАРУШЕНИИ ОБМЕНА ВЕЩЕСТВ

DESTRUCTIVE CHANGES OF TISSUE ELEMENTS OF
RUMEN MUCOSA IN COWS WITH METABOLIC DISORDERS

Тумилович Г.А., канд. вет. наук, доцент

Харитоник Д.Н., канд. вет. наук, доцент,

зав. кафедрой анатомии животных

УО «Гродненский государственный аграрный университет»,

г. Гродно, Республика Беларусь

Tumilovich G.A., Haritonik D.N.

Аннотация. В данной статье описаны морфологические и морфометрические особенности деструктивных изменений слизистой оболочки рубца высокопродуктивных коров при проявлении различных клинических форм течения кетоза.

Summary. This article describes the morphological and morphometric features of destructive changes in the rumen mucous membrane of highly productive cows during the manifestation of various clinical forms of the course of ketosis.

Ключевые слова: корова, рубец, слизистая оболочка, кетоз, морфология, морфометрия.

Keywords: cow, scar, mucous membrane, ketosis, morphology, morphometry.

Заболевания, связанные с нарушением обмена веществ у продуктивных сельскохозяйственных животных одна из острейших проблем в современном животноводстве [1, 2, 5, 8]. Одним из таких заболеваний, представляющих большое препятствие в увеличении молочной продуктивности животных, является кетоз молочных коров [9, 10, 11, 12]. Доказано, что кетоз имеет разные формы клинического проявления: клиническая и субклиническая. В большинстве случаев заболевание проявляется сложными симптомокомплексами, такими как гастроэнтеральный, гепатотоксический, невротический и ацетонемический, что связано преобладающим этиологическим фактором [1, 2].

Нарушение обмена веществ у стельных коров проявляется накоплением недоокисленных продуктов обмена, кетоновых тел, которое вызывает интоксикацию организма, что влечет за собой деминерализацию костей, дистрофические процессы в печени, поджелудочной железе. Глубокие нарушения интермедиарного и основного обмена веществ, развитие дистрофических изменений в паренхиматозных органах, в мышечных волокнах миокарда, поражение нервной системы, желез внутренней секреции ведут к резкому ослаблению работы сердца и других жизненно важных органов, что может обуславливать неблагоприятный исход болезни. Помимо этого резко снижаются продуктивные качества животных, и предприятие несёт огромные потери от недополучения продукции, снижения её качества и выхода животных из основного стада [1, с. 444; 2, с. 82; 8].

Механизмы развития кетоза описаны во многих публикациях зарубежными и отечественными учёными [1, с. 444-445; 3, с. 482-483]. Нас заинтересовало, какие же структурно-функциональные изменения происходят непосредственно в рубце коров при развитии данной патологии в разных формах её клинического проявления. Поскольку ряд авторов указывают, что тканевые компоненты рубца, уровень и интенсивность биохимических процессов протекающих в рубцовой жидкости играют важную роль в развитии не только ацидоза, но и кетоза [3, с. 483; 4; 6; 7; 8]. Исходя из выше указанной проблематики, нами была определена следующая цель исследований – изучить структурные изменения слизистой оболочки рубца у коров с разными формами клинического проявления кетоза у высокопродуктивных коров.

Нами установлено, что ферментативные и биохимические изменения рубцового пищеварения у коров с клинической (острой) и субклинической формой течения кетоза приводят к изменению структурно-функциональной организации рубца. При проведении морфометрии тканевых элементов рубца установлен ряд морфологических особенностей (таблица 1). Анализ таблицы 1 показывает, что у животных с субклинической формой кетоза отмечается уменьшение толщины стенки рубца на 14,68%, толщины мускульной оболочки на 17,46% по отношению к здоровым животным. Это связано с нарушением процессов рубцового пищеварения: снижение моторики рубца, деструктивные изменения со стороны клеточных элементов под воздействием токсических веществ и продуктов пищеварения. У коров с острой формой кетоза по отношению к здоровым животным отмечается незначительное утолщение стенки рубца в области вентрального полумешка (на 1,21%), что связано с развитием воспалительного процесса в тканевых элементах рубца.

Таблица 1 – Морфометрические показатели тканевых элементов стенки вентрального полумешка рубца коров, (M±m)

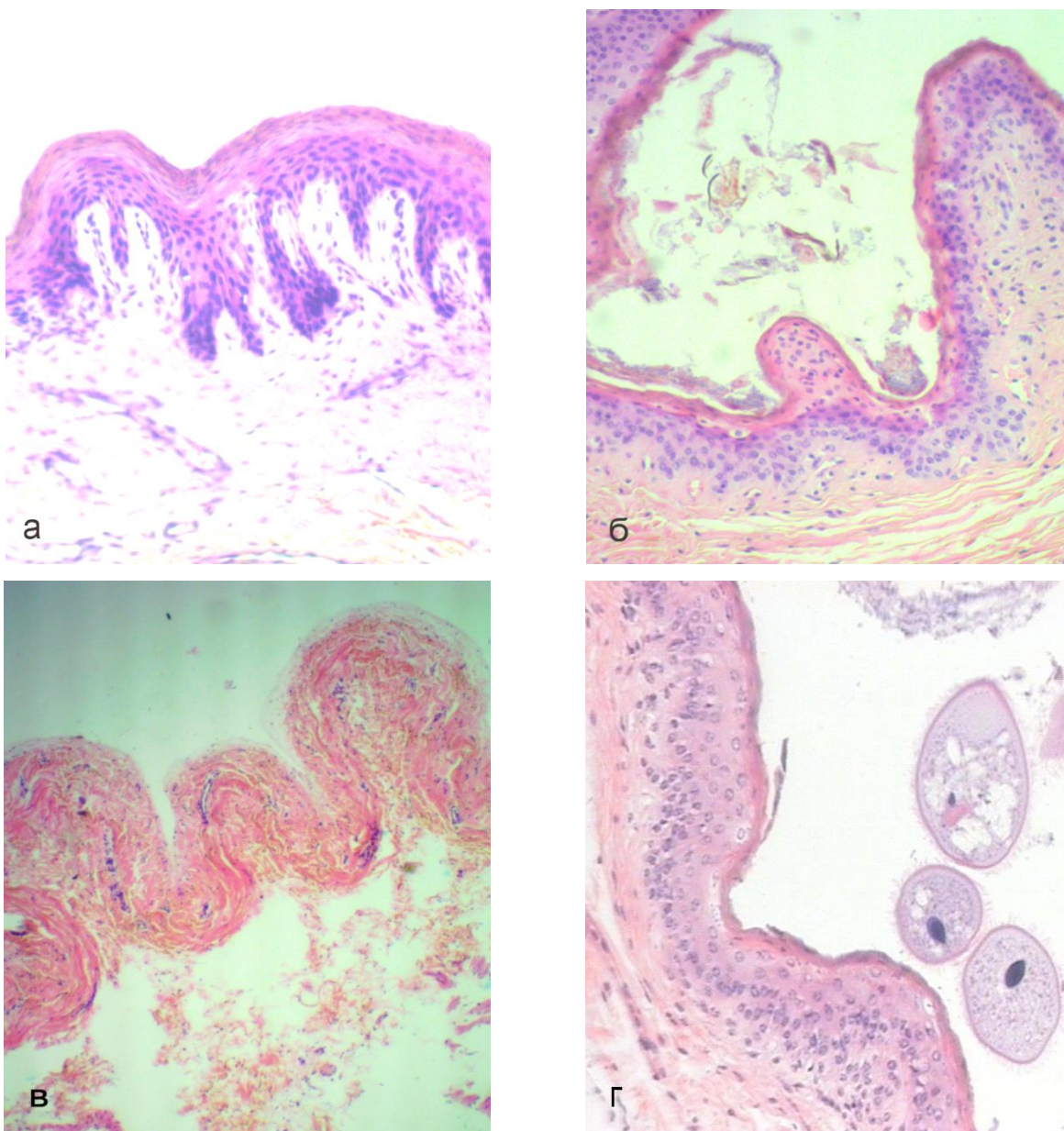
Показатель	Группы животных		
	здоровые животные, n=6	больные субклинической формой кетоза, n=6	больные острой формой кетоза, n=6
толщина стенки без сосочков, мкм	3869,52±53,18	3374,15±43,38	3916,83±65,19
мышечная оболочка, мкм	3595,38±42,06	2967,56±34,06	3492,29±36,18
ростковый слой, мкм	103,12±1,49	113,23±1,51***	127,32±2,07***
защитный (ороговевающий) слой, мкм	29,27±0,56	43,88±0,87**	21,03±0,83
общая толщина эпителия, мкм	145,36±2,87	163,77±2,39**	151,24±2,02
слизистая оболочка, мкм	256,33±5,69	289,64±4,31**	303,67±7,58***
высота сосочков, мкм	9135,74±96,52	7226,68±62,12	9027,53±87,18
ширина сосочков, мкм	3262,49±31,57	2447,15±19,26	3328,52±24,26
число сосочков на 1 см ² , шт.	68,37±0,84	52,72±0,47	69,12±0,72

Примечание: ***P<0,001; **P<0,01 – по отношению к здоровым животным.

Нами также выявлено утолщение слизистой оболочки рубца у больных коров субклинической формой кетоза на 11,5% (P<0,05) с и на 20,8% (P<0,001) с острой формой кетоза по отношению к здоровым животным. Эта тенденция сохраняется во всех тканевых компонентах слизистой оболочки рубца с субклинической формой кетоза. Так, защитный слой, ростковый слой и общий эпителиальный пласт у коров с субклинической формой течения кетоза были больше, чем у здоровых животных на 33,29% (P<0,05), 8,92% (P<0,05) и 11,24% (P<0,05) соответственно.

Данное утолщение и увеличение элементов эпителиального пласта коров с субклинической формой кетоза объясняется усиленной инфильтрацией клеточных элементов росткового слоя и значительное накопление ороговых поверхностных эпителиоцитов в виде роговых чешуек (рисунок 1а). Данные деструктивные изменения в поверхностных слоях стенки рубца, можно объяснить длительным, но не чрезмерным химическим воздействием содержимого рубца (органические кислоты, аммиак), состав которого, как мы отмечали ранее изменяется при развитии ацидозно-кетозных состояний [6, 7, 8]. У коров с острой формой кетоза отмечается увеличение росткового слоя эпителия за счет воспалительного инфильтрата и отслоения базальной мембраны от соединительнотканного основания подслизистой основы. Защитный слой наоборот подвергся массивной десквамации, потому стал более тонким и уязвимым, эпителиоциты поверхностного и зернистого слоя находится в состоянии вакуольной дистрофии (рисунок 1б).

Структурные изменения согласуются с морфометрическими данными. При проведении сравнения количественных и относительных показателей толщины тканевых элементов слизистой оболочки рубца здоровых коров и коров с острой формой кетоза, мы отметим, что толщина росткового слоя слизистой оболочки коров острой формой кетоза на 19,0% (P<0,001) больше, а толщина защитного слоя на 28,1% меньше, при общем преобладании толщины эпителиального пласта на 3,88% у коров с острой формой кетоза. Данные результаты морфометрии можно трактовать следующим образом: при острой форме кетоза в эпителиальном пласте отмечаются деструктивные изменения схожие с катаральным воспалением.



а – отмечается увеличение толщины защитного слоя эпителия слизистой оболочки, связанное с интенсивным ороговением и замедленным слущиванием погибших поверхностных эпителиоцитов, и уменьшение росткового слоя эпителия слизистой оболочки рубца коров при субклинической форме кетоза; б – отмечается утончение защитного слоя эпителия связанное с интенсивным слущиванием эпителиоцитов на фоне массовой десквамации, и утолщение росткового слоя за счет воспалительного инфильтрата эпителия слизистой оболочки рубца коров при острой форме кетоза; в – зона некроза эпителиального пласта при острой форме кетоза; г – клеточные элементы эпителиального пласта слизистой оболочки здорового животного (рядом со стенкой эпителиально-соединительнотканного сосочка рубца в поперечном сечении можно выдеть инфузорий). Возраст: а, б, г – 4 года; в – 3 года. Гематоксилин-эозин. Микрофото. Altami studio. Ув.: а, б – 70; в – 40; г – 100.

Рисунок – Дегенеративные изменения слизистой оболочки рубца коров при разных формах клинического проявления кетоза

Развивается воспалительный отёк эпителиоцитов росткового слоя с увеличением порозности сосудов микроциркуляторного русла, выходом межтканевой жидкости и нарушением межклеточных связей в базальном и шиповатом слое, что приводит к утолщению

росткового слоя. В роговом слое отмечается интенсивное отшелушивание поверхностных (защитных) эпителиоцитов, а эпителиоциты зернистого слоя подвергаются химическому воздействию содержимого рубца, что приводит к его истончению.

Нарушение процессов пищеварения в рубце отражается на структурно-функциональной организации эпителиально-соединительнотканых сосочках рубца. Нами выявлено уменьшение высоты, ширины и количества сосочков слизистой оболочки рубца на 1 см² у коров с субклинической формой кетоза по отношению к здоровым животным на 20,89%, 24,99% и 22,89% соответственно. Данные деструктивные изменения характеризуются, как дистрофические, поскольку в их основе лежит изменение структуры органа и соответственно нарушении функции.

Работа выполнена при поддержке БРФФИ №Б19-017.

Список литературы

1. Внутренние незаразные болезни животных: учебник / И.М. Карпуть [и др.]; под ред. проф. И.М. Карпутя. – Мн.: Беларусь, 2006. – 679 с.
2. Жаров, А.В. Кетоз высокопродуктивных коров / А.В. Жаров, И.П. Кондрахин. – Москва: Россельхозиздат, 1983. – 103 с.
3. Малашко, В.В. Биология жвачных животных: монография. В 2 ч. Ч. 2. / В.В. Малашко. – Гродно: ГГАУ, 2013. – 559 с.
4. Марфалагічныя і біяхімічныя асаблівасці функцыянавання слізістай абалонкі рубца ў кароў / Г.А. Туміловіч [і інш.] // Сельское хозяйство – проблемы и перспективы: сб. науч. тр. / УО ГГАУ; ред. В.К. Пестис. – Гродно, 2017. – Т. 40. – С. 221-234.
5. Никулин И.А. Клиническое исследование животного с оформлением «Status praesens» истории болезни: учебное пособие / И.А. Никулин, Ю.А. Шумилин. – Воронеж: ФГБОУ ВО Воронежский ГАУ, 2019. – 123с.
6. Тумилович, Г.А. Деструктивные изменения слизистой оболочки рубца высокопродуктивных коров при ацидозе / Г.А. Тумилович // Проблемы и перспективы научно-инновационного обеспечения агропромышленного комплекса регионов: сборник докладов Междунар. науч.-практ. конф., Курск, 11-13 сентября 2019 г. / Курский федеральный аграрный научный центр; редкол.: Д.В. Дубовик [и др.], 2019. – С. 494-500.
7. Туміловіч, Г.А. Марфалагічная характарыстыка дыстрафічных зменненняў слізістай абалонкі рубца пры хранічнай форме ацыдозу ў кароў / Г.А. Туміловіч // Животноводство и ветеринарная медицина: ежеквартальный научно-практический журнал. – 2018. – № 2 (29). – С. 26-31.
8. Харитоник, Д.Н. Морфологические и микроскопические изменения преджелудка у коров на фоне ацидоза и кетоза / Д.Н. Харитоник, Г.А. Тумилович, О.И. Чернов // Ветеринарно-санитарные аспекты качества и безопасности сельскохозяйственной продукции: материалы III Междунар. конф. по ветеринарно-санитарной экспертизе, Воронеж, 15 ноября 2018 г. / Воронежский гос. аграр. ун-т им. Петра I; редкол. Н.И. Бухтояров [и др.]. – Воронеж, 2019. – Т. 4. – С. 316-321.
9. Шумилин Ю.А. Кетоз новотельных коров как фактор продуктивного здоровья животных / Ю.А. Шумилин // Ветеринарно-санитарные аспекты качества и безопасности сельскохозяйственной продукции. Материалы II-й международной конференции по ветеринарно-санитарной экспертизе. – Воронеж: ФГБОУ ВО Воронежский ГАУ, 2017. – С.415-419.
10. Шумилин Ю.А. Комплексный подход к системе профилактики и лечения кетоза у высокопродуктивных молочных коров / Ю.А. Шумилин, С.Г. Зенов // Современные научно-практические решения XXI века: материалы международной научно-практической конференции (Россия, Воронеж, 21-22 декабря). – Ч. III. – Воронеж: ФГБОУ ВО Воронежский ГАУ, - 2016. – С.227-231.

11. Шумилин Ю.А. Лечебно-профилактические мероприятия при кетозе коров / Ю.А. Шумилин, О.А. Ратных, С.Г. Зенов // Материалы международной научно-практической конференции, посвященной 90-летию факультета ветеринарной медицины и технологии животноводства, проводимой на базе ФГБОУ ВО «Воронежский государственный аграрный университет имени императора Петра I». – Воронеж: ФГБОУ ВО Воронежский ГАУ, 2016. – С.313-316.

12. Шумилин Ю.А. Лечебные мероприятия при кетозе молочных коров / Ю.А. Шумилин // Современные технологии сельскохозяйственного производства: сборник научных статей по материалам XXI Международной научно-практической конференции. - Гродно: ГГАУ, 2018. – С.112-114.

УДК 636.085.52

**ПЕРСПЕКТИВНАЯ МИКРОБИОЛОГИЧЕСКАЯ ЗАКВАСКА ДЛЯ
ПРИГОТОВЛЕНИЯ СИЛОСА
PROMISING MICROBIOLOGICAL FERMENT
FOR THE PREPARATION OF SILAGE**

Хохрин С.Н., д. с.-х. н., профессор,
ФГБОУ ВО «Санкт-Петербургский государственный аграрный»
г. Санкт-Петербург, Россия

Рожков К.А., к. с.-х. н., доцент,
ООО «НИКАВЕТ» г. Санкт-Петербург, Россия

Khokhrin S.N., Rozhkov K.A.

Аннотация: Статья посвящена анализу научных исследований по консервированию травяных зеленых кормов методом силосования в сравнительном аспекте.

Summary: The article is devoted to the analysis of scientific researches on preservation of grass green forages by the method of silage in the comparative aspect.

Ключевые слова: силос, травы, закваска, сохранность и качество корма.

Key words: silage, grass, ferment, stability and quality of forage.

Высококачественный силос является хорошим сочным кормом для всех видов сельскохозяйственных животных, особенно для крупного рогатого скота. Силос вкусен, хорошо действует на пищеварение, благодаря содержанию в нём органических кислот. В качественном силосе в среднем содержится: воды 75%, сухого вещества-25%, протеина - 3-3,5%, жира - около 1%, клетчатки - 7-8%, БЭВ - 9-10%. Однако в период массовой уборки травяных кормов, как правило, на Северо-Западе России, выпадают осадки и отмечается повышенная влажность воздуха, что приводит к ухудшению качества заготавливаемого силоса вследствие накопления значительных количеств масляной кислоты. Скармливание такого корма приводит к уменьшению его потребления скотом, снижению продуктивности, возникновению заболеваний животных [1, 3, 5, 7, 8].

Для определения целесообразности использования микробной биомассы слизистых бацилл для консервирования травяных зеленых кормов были выполнены исследования. В задачи исследования входило сравнительное изучение изменений химического состава, питательности и силосуемости растений при применении микробной биомассы слизистых бацилл с целью снижения потерь питательных веществ и повышения питательной ценности корма.

Bacillus micilaginosus (слизистые бациллы) относятся к широко распространенным в природе почвенным сопрофитам. Основной особенностью их является способность к разложению сложных органических соединений. Слизистые бациллы при определенных