

Дальнейшие испытания вакцины будут направлены на изучение физико-химических и биологических показателей: определение внешнего вида, остаточной влажности, растворимости, наличие вакуума, контаминации бактериальной и грибковой микрофлорой, на определение безвредности препарата в пяти- и десятикратной иммунизирующей дозах на 3-4-месячных овцах и иммуногенной активности биологического препарата на овцах с последующим исследованием сыворотки крови в реакции нейтрализации на наличие вируснейтрализующих антител на культуре клеток.

ЛИТЕРАТУРА

1. Адамс, Р. Методы культуры клеток для биохимиков / Р. Адамс. – М.: Мир, 1983. – 263 с.
2. Аттестации перевиваемых клеточных линий – субстратов производства и контроля медицинских и иммунобиологических препаратов : методические указания. – М., 1989. – 33 с.
3. Дмитриев, А.Ф. Особенности эпизоотического процесса оспы овец в Ставропольском крае / А.Ф. Дмитриев, В.И. Дорофеев, В.И. Дегтярев // Вестник ветеринарии. 1999. – С. 68-70.
4. Нургазиев, Р.З. О распространенности оспы овец и мерах борьбы с ней в некоторых странах мира / Р.З. Нургазиев, Г.К. Акматова, Э.Д. Иманов // Мониторинг распространения и предотвращения особо опасных болезней жив-х: сб. матер, конф. Самарканд, 2004. – С. 131-133.
5. Особо опасные болезни животных И.А. Бакулов, В.М. Котляров, Т.А. Власова [и др.]. - Покров: ВНИИВВиМ, 2002. – С. 97-106.
6. Хухоров, И.Ю. Оспа овец в странах СНГ / И.Ю. Хухоров // Биологоэколог, проблемы заразных болезней диких жив-х и их роль в патологии сХ. жив-х и людей: матер. Междунар. науч.-практ. конф. Покров, 2002. – С. 206-211.
7. Эпизоотология оспы овец / Э.Д. Иманов, Н. Нурмарбетов, К.Р. Рыскулов [и др.] // Актуал. пробл. с.-х. биотехнологии: матер, конф. - Гвардейский, 1998. - 128 с.
8. Epidemiology of sheep pox L.M. Belwal, A.E. Nivsarkar, P.B. Mathur, R.M. Singh Trop. Anim. Hlth. Prod. 1982. №14. - P. 229-233.

УДК 619:616.1/4 (075.8)

ПОКАЗАТЕЛИ ЛИПИДНОГО, ВИТАМИННОГО ОБМЕНОВ В КРОВИ И МОРФОЛОГИЧЕСКИЕ ИЗМЕНЕНИЯ В ЩИТОВИДНОЙ ЖЕЛЕЗЕ У ГЛУБОКОСТЕЛЬНЫХ ВЫСОКОПРОДУКТИВНЫХ КОРОВ С СИМПТОМАМИ ОЖИРЕНИЯ

Ю.Н. Бобёр

УО «Гродненский государственный аграрный университет»,
г. Гродно, Республика Беларусь

(Поступила в редакцию 24.06.2013 г.)

Аннотация. Изучены показатели липидного, витаминного обмена и морфологические изменения в щитовидной железе у глубоководных высоко-

продуктивных коров с симптомами ожирения. Наиболее высокие значения концентраций общих липидов, общего холестерина и каротина установлены на 8-м месяце стельности. Уровень витамина А в сыворотке крови сохранялся в пределах нормативных значений даже на фоне критического падения концентрации каротина. Морфологические изменения в щитовидной железе характеризовались признаками гиподисфункции, аутоиммунного тиреоидита и гиперплазии эпителия.

Summary. *Lipid, vitamin exchanges and morphological changes in the thyroid gland of highly productive in-calf cows with symptoms of obesity were studied. The highest concentrations of total lipids, total cholesterol, and carotene are set on the 8th month of pregnancy. The level of vitamin A in the blood serum remained within normal values, even against the background of the critical fall of the concentration of carotene. Morphological changes in the thyroid gland were characterized by symptoms of hypothyroidism, autoimmune thyroiditis, and hyperplasia of the epithelium.*

Введение. Ожирение – избыточное содержание жира в организме, сопровождающееся нарушением обмена веществ и функций различных органов и систем. Одной из основных причин ожирения коров в период сухостоя является избыточное поступление энергии с кормом на фоне гиподинамии. Помимо перекорма животных нельзя не учитывать влияние щитовидной железы на развитие ожирения. В результате снижения ее активности угнетаются все виды обменов, утилизация кислорода тканями, тормозятся окислительные реакции и снижается активность различных ферментных систем, газообмен и основной обмен. Замедляются утилизация и выведение продуктов липолиза, повышается уровень холестерина, триглицеридов [1, 6]. Вместе с тем синтез, активация и метаболизм тиреоидных гормонов напрямую зависят от обеспеченности организма витамином А. Снижение содержания в организме витамина А приводит к нарушению структуры тиреоглобулина и соответственно синтеза тиреоидных гормонов. С другой стороны, превращение каротиноидов в витамин А в энтероцитах и в печени катализируется железо-содержащим ферментом β-каротин-15-15'-диоксигеназа. Его активность стимулируется гормонами щитовидной железы. Таким образом, при гипотиреозе нарушается переход каротиноидов в витамин А [3, 4].

Цель работы. Целью настоящих исследований стала оценка уровней общих липидов, общего холестерина, каротина и витамина А у высокопродуктивных коров с симптомами ожирения в последнюю треть стельности, а также выявление у этих животных возможных морфологических изменений в щитовидной железе.

Материал и методика исследований. В условиях ЧУСХП “Са-вушкино” Малоритского района Брестской области на молочно-

товарном комплексе на 1000 голов была сформирована группа из 10 высокопродуктивных коров (возраст 5-6 лет, удой 7500 кг за лактацию). У всех животных отмечались признаки избыточного накопления жира в организме: тело имело округлые контуры, костные выступы (маклоки, седалищные бугры, ребра) были сглажены. Начиная с 7-го месяца стельности и до отела, от этих животных получали пробы крови для определения содержания общих липидов, общего холестерина, каротина и витамина А. Пробы доставлялись в научно-исследовательскую лабораторию УО "Гродненский государственный аграрный университет". Уровень общих липидов в сыворотке крови определяли по методу Целльнера, концентрацию общего холестерина – на автоматическом биохимическом анализаторе "Dialab". Содержание каротина в сыворотке крови определяли колориметрическим методом (по Г.Ф. Коромыслову, Л.А. Кудрявцевой). Концентрацию витамина А устанавливали на хроматографе Agilent Technologis 1200 Series [7, 11].

Для выявления возможных морфологических изменений в щитовидной железе, при убое коров 5-6-летнего возраста, содержащихся на данном комплексе, были отобраны щитовидные железы от 4 голов с симптомами ожирения. Все животные находились на 6-7 месяцах стельности. Морфологическое исследование начинали с наружного осмотра материала. При этом отмечали размеры, массу, форму, консистенцию, цвет, характер патологического процесса (диффузный или очаговый), характер поверхности. Поверхность разреза оценивалась на нескольких параллельных плоскостях, проходящих через весь препарат на расстоянии 0,5 см друг от друга, параллельно внутренней поверхности железы, обращенной к трахее [2, 8, 10].

Кусочки щитовидной железы фиксировали в 10-12%-ом растворе нейтрального формалина. Дегидратация и инфильтрация парафином гистологических образцов осуществлялась с использованием модульного тканевого процессора Leica TP 1020 (Германия). Парафиновые срезы получали на санном микротоме Leica SM2000R (Германия), толщиной 10-12 мкм. Окрашивание срезов производилось с помощью автоматического устройства AUTOSTAINER XL ST 500 (фирма JUNG, Австралия). Клетки щитовидной железы дифференцировали окраской гематоксилин-эозином. Клеточную структуру щитовидной железы изучали классическими общегистологическими методами с использованием микроскопа "Микмед -5", а также компьютерной системы "Биоскан", на базе микроскопа "Микмед-2" и цветной цифровой видеокамеры НР-7830 с прикладной компьютерной программой "Биоскан 1,5" [5, 9].

Исследования проводились на фоне принятых в хозяйствах технологий кормления, содержания, ухода и комплекса ветеринарных мероприятий. В период наблюдения постоянно осуществлялись химико-токсикологический и радиологический контроль за качеством кормов. Все исследования проведены с участием ветеринарных специалистов хозяйства и районной ветеринарной станции.

Результаты исследований и их обсуждение. Результаты определения концентраций общих липидов и общего холестерина в сыворотке крови у высокопродуктивных коров в последние три месяца стельности представлены в следующей таблице.

Таблица 1 – Показатели липидного обмена у высокопродуктивных коров в последнюю треть стельности (n=10, M \pm m)

Показатели	Месяц стельности		
	7-й	8-й	9-й
Общие липиды, г/л	6.48+0.27	8.76+0.61	3.97+0.14
Общий холестерин, ммоль/л	2.24+0.09	3.06+0.16	2.36+0.09

Как показал анализ полученных результатов, наиболее высокие значения концентраций общих липидов и общего холестерина отмечались на 8-м месяце стельности. После чего происходило снижение показателей соответственно на 54,7% и 22,9%.

Динамика концентраций витамина А и каротина в крови у высокопродуктивных коров в последние три месяца стельности представлена в таблице 2.

Таблица 2 – Витаминный профиль в сыворотке крови высокопродуктивных коров в последнюю треть стельности (n=10, M \pm m)

Месяц стельности	Показатели витаминного обмена	
	каротин, мг/л	вит. А, мг/л
7-й	7.73 \pm 0.48	1.39 \pm 0.11
8-й	8.44 \pm 0.35	1.34 \pm 0.13
9-й	1.83 \pm 0.32	1.37 \pm 0.10

Как следует из данных таблицы, концентрация каротина в сыворотке на 7-8-м месяцах стельности оставалась достаточно стабильной и соответствовала нормативным требованиям. В последний месяц стельности показатель снизился более чем в 4 раза, до критически низких значений. Вместе с тем это существенно не повлияло на уровень витамина А, концентрация которого оставалась достаточно стабильной и находилась в пределах рекомендуемой нормы в течение всего периода исследований.

Макроскопическое исследование желез показало, что их вес колебался от 80 до 85 г, боковые доли имели неправильную треугольную форму, диаметр 5-6 см, толщина 1,1-1,3 см. Длина перешейка 6-8 см,

ширина – 1,7-3 см. Консистенция желез плотноэластическая. Снаружи отмечалось обильное отложение жира (Рис. 1).

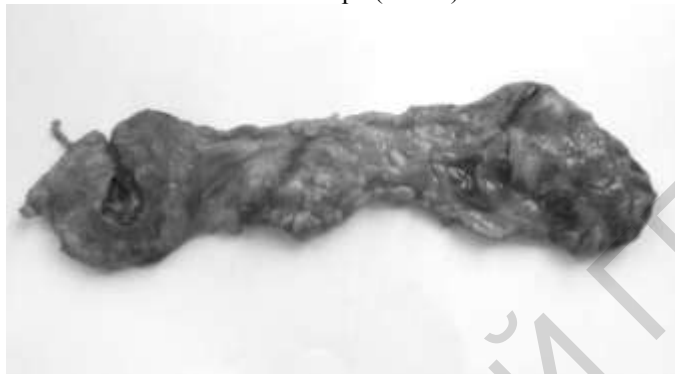

Рисунок 1 – Щитовидная железа с обильным отложением жира на перешейке

На поверхности щитовидных желез видны достаточно толстые тяжи фиброзной ткани, которые делят ткань железы на отдельные участки разной величины и неправильной формы. Поверхность разреза от светло-красного до красно-коричневого цвета.

Микроскопическое исследование всех образцов выявило значительные изменения структуры щитовидной железы. В одном из препаратов установлено беспорядочное чередование фолликулов различного размера, неравномерно заполненных коллоидом. При этом встречались фолликулы как полностью заполненные интенсивно окрашенным и нередко с трещинами коллоидом, так и абсолютно пустые. Ткань щитовидной железы интенсивно инфильтрирована клетками лимфоидного ряда (Рис. 2).

Состав клеток достаточно постоянен, в нем сочетались лимфоциты, плазмочиты и небольшое количество макрофагов. Плазмочитарная инфильтрация, как правило, преобладала над лимфоидной. В дегенеративно измененных фолликулах обнаруживались слушленные фолликулярные клетки. Лимфоидные элементы нередко располагались в просвете и в стенке фолликула, сдавливали фолликулярные клетки, разрушали их мембрану, но сохраняли при этом собственную. Нормальное строение и признаки функционирования обнаруживались лишь в единичных мелких фолликулах. Эпителиальные клетки, их образующие, были достаточно высокими, а коллоид слабоокрашенный, с краевой вакуолизацией.

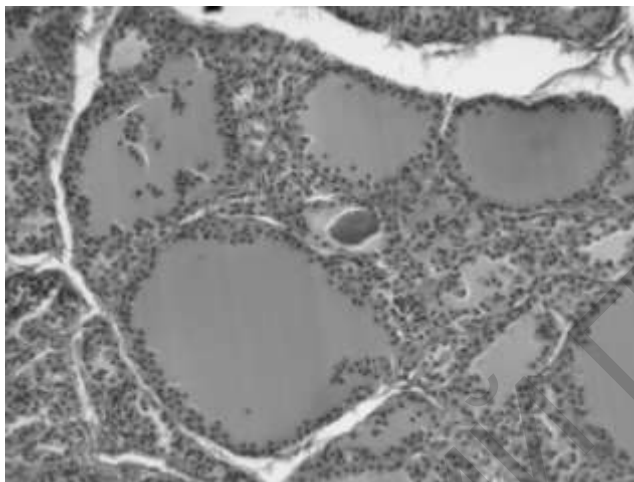


Рисунок 2 – Диффузный коллоидный зоб. Лимфоидная инфильтрация тиреоидной ткани. Окраска гематоксилин-эозином. X 100.

Еще в одном препарате микроскопически были обнаружены небольшие участки с разнокалиберными фолликулами, выстланными эпителием различной высоты. Крупные растянутые фолликулы выстланы плоским эпителием. Их полости заполнены мало- или нерезорбирующимся оксифильным коллоидом. В участках резорбции эпителий большей частью кубический. Среди крупных фолликулов располагались очаги из мелких функционально активных фолликулов, выстланных кубическим, иногда пролиферирующим эпителием. Эти участки чередовались с небольшими зонами лимфоплазмочитарной инфильтрации. В этих зонах обнаруживались крупные и средние фолликулы, содержащие интенсивно окрашенный коллоид. Их стенка, как правило, состояла из эпителиальных клеток, чередующихся с лимфоцитами и плазмочитами.

В остальных двух препаратах микроскопически обнаружено интенсивное склерозирование стромы. Широкие прослойки фиброзной ткани разделяли паренхиму на участки разных размеров, разного гистологического строения и различной функциональной активности. Встречались обширные участки со слабой пролиферацией эпителия, состоящие из крупных и средних тиреоидных фолликулов, содержащих уплотненный коллоид. Межфолликулярные перегородки очень тонкие, выстланы уплощенным эпителием. Лишь в отдельных фолликулах средней величины межфолликулярные перегородки немного утолщены за счет пролиферации эпителия. Другие участки, также дос-

таточно крупные, были образованы фолликулами различного размера. Наблюдалась выраженная пролиферация экстрафолликулярного эпителия. Крупные и большинство средних фолликулов имели признаки пониженной функциональной активности: стенка выстлана уплощенным эпителием, просвет равномерно заполнен интенсивно окрашенным коллоидом. Мелкие и отдельные средние фолликулы были образованы клетками кубической формы и содержали бледно окрашенный коллоид с сетчатой структурой. Характерной особенностью этих участков стало наличие крупных полостей (кист), заполненных однородным коллоидом (Рис. 3).

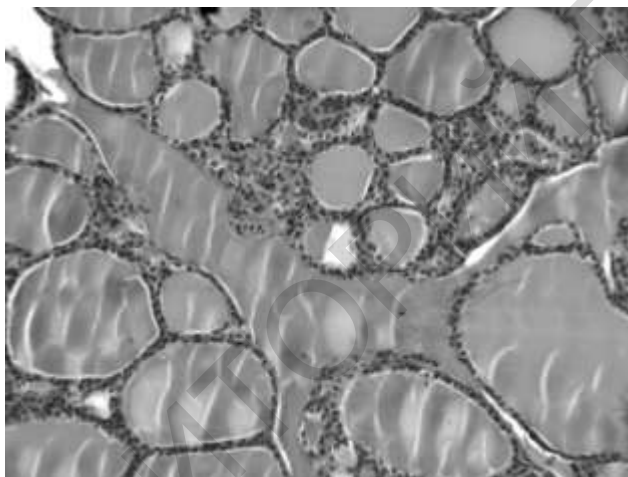


Рисунок 3 – Диффузный коллоидный зоб. Избыточное накопление коллоида и образование кист. Окраска гематоксилин-эозином. X 100.

Третья разновидность участков состояла преимущественно из фолликулов среднего размера с признаками функциональной активности. Для них был характерен “жидкий” коллоид, слабоокрашенный, с краевой вакуолизацией или сетчатый, иногда невидимый и, что характерно, разный в лежащих рядом фолликулах. Клетки фолликулярного эпителия имели кубическую форму и небольшой объем. Гиперплазия эпителия в этих участках отсутствовала.

Закключение. Жировая ткань – это не инертный складской отсек организма, а метаболически активное образование, где постоянно протекают процессы липогенеза и липолиза, контролируемые нейроэндокринной системой. Хроническое превышение калорического содержания потребляемого корма над энергозатратами организма ведет к накоплению дополнительных триглицеридов в жировой ткани и, в конце

концов, имеет своим результатом ожирение. Ожирение коров к моменту отела неизбежно влечет за собой ряд других проблем (кетоз, задержание плаценты, метрит, кистоз яичников). Все это существенно сокращает срок использования животных. Учитывая роль тиреоидных гормонов в регуляции метаболизма, становится очевидной важность исследований по оценке липидного обмена и состояния щитовидной железы у высокопродуктивных коров, особенно в последнюю треть стельности.

При оценке липидного и витаминного обменов у глубокостельных коров наиболее высокие значения концентраций общих липидов, общего холестерина и каротина установлены на 8-м месяце стельности. После чего происходило снижение показателей соответственно на 54,7%, 22,9%, 78,3%. Несмотря на то что последний месяц стельности характеризовался резким снижением концентрации каротина в сыворотке крови этих животных, содержание витамина А сохранялось в пределах рекомендуемой нормы. При морфологическом исследовании щитовидных желез глубокостельных высокопродуктивных коров были выявлены признаки гипofункции, аутоиммунного тиреоидита, гиперплазии эпителия.

ЛИТЕРАТУРА

1. Абрамов, С.С. Руководство по ветеринарной эндокринологии: уч.-мет. пособие// С.С. Абрамов, И.С. Шевченко.- Вт., 2006.- 59 с.
2. Бомаш, Н.Ю. Морфологическая диагностика заболеваний щитовидной железы/ Н.Ю. Бомаш.- М., 1981.- 186 с.
3. Горбачев, В.В. Витамины, микро- и макроэлементы/ В.В. Горбачев, В.Н. Горбачева. - Мн., 2002.- 544 с.
4. Зайчик, А.Ш. Основы патохимии/ А.Ш. Зайчик, Л.П. Чурилов. - СПб., 2000.- 688 с.
5. Кондрахин, И.П. Эндокринные, аллергические и аутоиммунные болезни животных: справочник.- М., 2007. - 251 с.
6. Кондрахин, И.П. Диагностика и терапия внутренних болезней животных: справочник/ И. Кондрахин, В. Левченко.- М., 2005.- 830 с.
7. Кондрахин, И.П. Методы ветеринарной клинической лабораторной диагностики/ И.П. Кондрахин, [и др.]. - М., 2004.- 213 с.
8. Пинский, С. Б. Диагностика заболеваний щитовидной железы/ С.Пинский, [и др.].- М., 2005.- 192 с.
9. Ройт, А. Основы иммунологии/ А. Ройт.- М., 1991.- 328 с.
10. Тоняков, Г.Г. Гистология мясопромышленных животных.- М., 1967.- 460 с.
11. Холод, В.М. Клиническая биохимия/ В.М. Холод, А.П. Курдеко.- Вт. 2005.- Ч. 1-2.- 358 с.
12. Левченко, В.І. Внутрішні хвороби високопродуктивних корів (етіологія, діагностика, лікування і профілактика): Методичні рекомендації / В.І. Левченко, І.П. Кондрахін, В.В.Сахнюк та ін.- К., 2007.- 64 с.