

**НАРУШЕНИЯ МИКРОЦИРКУЛЯЦИИ ПРИ КОЛИЭНТЕРИТЕ
У МОЛОДНЯКА СЕЛЬСКОХОЗЯЙСТВЕННЫХ ЖИВОТНЫХ**

**В.В. Малашко¹, А.М. Казыро¹, Н.К. Гойлик¹, А.С. Юшкевич¹,
Д.М. Малашко¹, Е.Л. Микулич², С.Н. Лавушева², В.И. Микулич²,
Я. Шенгаут³**

¹ – УО «Гродненский государственный аграрный университет»,
г. Гродно, Республика Беларусь

² – УО «Белорусская государственная сельскохозяйственная академия»,

г. Горки, Могилевская область, Республика Беларусь

³ – ЗАО «Jakovo veterinarijos centras»,

г. Вильнюс, Литовская Республика

(Поступила в редакцию 08.06.2014)

Аннотация. При колиэнтерите происходят микроциркуляторные нарушения в тонком кишечнике поросят, сопровождающиеся уменьшением функционирующих капилляров на единицу площади в двенадцатиперстной кишке на 40,7%, в тощей кишке – на 22,2% по сравнению с физиологической нормой. Плотность капиллярного русла в двенадцатиперстной кишке уменьшается на 36,9%, в тощей кишке – на 25,2%. Нарушается равномерность распределения капилляров, появляются малососудистые зоны, увеличивается число петлевидных конструкций обменных сосудов, расстояние между капиллярами увеличивается до 70-88 мкм, при физиологической норме – 37-46 мкм.

Summary. In case of kolienteritis microcirculatory abnormalities in small bowel of young pigs are observed, the process of kolienteritis goes with reduction of functional capillaries by 40.7% per unit area in duodenum, in jejunum – by 22.2% comparing with physiological norm. Capillary bed density in duodenum reduces by 36.9%, in jejunum by 25.2%. When physiological norm is 37-46 micron uniformity of capillaries distribution disturbs, zones with small vessels appear, loop construction of metabolic vessels increases, distance between capillaries increases to 70-80 micron.

Введение. Изучение характера кровотока в микрососудистой сети различных органов является важной морфофизиологической задачей, т.к. на уровне микроциркуляции реализуется транспортная функция сердечно-сосудистой системы, осуществляется обмен веществ между кровью и тканями [1]. В связи с многообразием патогенетических факторов в развитии гастроэнтеральной патологии в последнее время считают, что большую роль играет сосудистый фактор как обеспечивающий трофику, физиологическую регенерацию и защиту слизистой оболочки пищеварительного тракта [2, 3]. Решающее значение в

обеспечении трофики тонкого кишечника имеют его васкуляризация, состояние микроциркуляции и общего кровообращения [4].

В результате изменения гемоциркуляции возникает дискорреляция кровоснабжения, метаболизма, функции желудка и кишечника [5]. Нарушение артериального кровоснабжения вследствие закупорки мезентериальных сосудов, по данным Н.И. Шкодивского [6], составляет от 0,7-7,6% от всех случаев кишечной патологии. Мнения относительно жизнеспособности кишки в зависимости нарушения артериального кровообращения разноречивы. Предельно допустимым сроком принято считать интервал от 1,5 до 9 часов с момента нарушения кровоснабжения [7].

Одновременно в кишечном сегменте развиваются некробиотические изменения в тканевых структурах и стенках сосудов, проявляющиеся фибриноидным набуханием и фибриноидным некрозом. Нарастает стаз и тромбоз преимущественно мелких и средних вен, отмечается распространенный некроз эпителия, соединительнотканых и мышечных клеток кишечных ворсинок, сопровождающихся снижением количественного содержания нуклеиновых кислот и гликогена более чем в 25 раз, а содержание сукцинатдегидрогеназы и лактатдегидрогеназы уменьшается в 12-13 раз, вплоть до полного исчезновения [8]. Такое уменьшение ферментов свидетельствует о снижении уровня процессов гидролиза и активного всасывания в слизистом слое.

Исследования, проведенные А.И. Бриллиантовой [9] при гастроэнтеральной патологии показали, что артериолы, венулы и более крупные сосуды имели резкие сужения, которые на протяжении одного и того же сосуда могли встречаться несколько раз, чередуясь со значительными расширениями. У многих мелких сосудов наблюдалось неравномерность калибра и изъеденность контуров. Формировались многочисленные артериовенозные анастомозы как крупные, так и прекапиллярные. Это, по-видимому, связано с длительными периодами спазма сосудов [10].

Рабочая емкость сосудистого русла намного превышает объем циркулирующей крови, поэтому в нормальных условиях циркуляции все пути кровотока не могут быть использованы с полной функциональной нагрузкой. Огромная роль сосудов микроциркуляторного русла в депонировании крови свидетельствует о том, что оно является одним из основных звеньев регуляции функционального соответствия между объемными показателями циркулирующей крови и сосудистого русла [11].

По данным В.А. Самсонова и др. [12], в очаге воспаления наблюдается разрастание интимы, при этом сопровождается новообразова-

нием в ней эластических волокон, которые постепенно могут превращаться из слабо окрашивающихся тонких волокон в утолщенные и гиперхромные структуры. Отмечается увеличение числа артериовенозных анастомозов как в виде артерий замыкающего, так и глобусного типа. Они могут образовываться не только за счет перестройки предшествующих сосудов, но и из новообразованных артерий. Авторы отмечают, что весь комплекс структурных изменений артериальной сети возникает как компенсаторно-приспособительное явление.

Микроциркуляторная система всегда реагирует на воздействие патогенного фактора как единая целостная система. Это, видимо, можно объяснить тем, что сосуды микроциркуляции принимают на себя первый удар патогенного фактора и первыми обеспечивают тот или иной сосудистый ответ органа или ткани. Стенки сосудов микроциркуляторного русла являются местом фиксации иммунных комплексов, оказывающих лейкотоксическое и цитопатическое действие, что и служит пусковым механизмом в развитии микроваскулитов, характерных для ряда заболеваний [13].

Цель работы – выявление структурной перестройки микроциркуляторного русла тонкого кишечника поросят при колибактериозе.

Материал и методика исследований. Биоптаты тонкого кишечника поросят в 15-35-дневном возрасте ($n=12$; 7 – интактных и 5 – больных колиэнтеритом) фиксировали в 10%-м нейтральном забуференном формалине по Лилли при $t+4^{\circ}\text{C}$ и $t+20^{\circ}\text{C}$, жидкости Карнуа, фиксаторе ФСУ Бродского, 70° спирте. Для изучения микроциркуляторного русла тонкого кишечника поросят использовали методы импрегнации азотнокислым серебром по Бильшовскому-Грос, Рассказовой, Гольджи, В.В. Куприянову и Гомори, гематоксилин-эозином по ван Гизону, Массону. Готовили тотальные препараты тонкого кишечника по В.В. Малашко [14]. Количественную оценку капилляризации тонкого кишечника проводили с использованием методики С.М. Блинкова и др. [15] по формуле: $L_0 = 2n_c$; $n_c = N_c/2a$, где N_c – число концов сосудов в пределах сетки; n_c – плотность концов капилляров на 1 мм^2 ; a – площадь срезов, покрываемой сеткой. Срезы готовили на ротационном микротоме МПС-2 и МС-2 толщиной – 5-8 мкм и на микротоме-криостате МК-25 толщиной 8-10 мкм.

Для электронно-микроскопического исследования брали соответствующие участки тонкого кишечника около 3-6 см, которые были лигированы, и внутрилюминально вводился методом диффузии 2%-й раствор глутарового альдегида. В последующем ткани помещали в 5%-й раствор глутарового альдегида на 2 часа. Глутаровый альдегид готовился на 0,1М фосфатном буфере рН 7,2-7,4 и фиксировали при

t+4⁰С. Затем делали вертикальные разрезы по отношению к оси кишки и изготавливали кубики с длиной края 1-1,5 см. После 3-кратной промывки в 0,1М фосфатном буфере, материал обрабатывали 2%-м раствором четырехоксида осмия, дегидрировали в спиртах, возрастающей концентрации, контрастировали уранил ацетатом и заключали в аралдит. Срезы готовили на ультрамикротоме ЛКБ (Швеция), контрастировали цитратом свинца и просматривали под микроскопом JEM-100СХ (Япония). Данные собственных исследований документированы электронограммами, микрофотографиями, полученными с помощью системы анализа изображений «Биоскан». Статистическую обработку цифрового материала проводили с использованием программного пакета Microsoft Excel с уровнем достоверности: *P<0,05; **P<0,01, библиографический список составлен согласно ГОСТа 7.1-2003.

Результаты исследований и их обсуждение. Взаимоотношения (геометрия) капилляров в области ворсинок представлены на рисунке 1, где воспроизведена модель распределения всех имеющихся капилляров. Модель имеет следующие параметры в расчете на 20 мкм² площади ворсинок. Распределение функционирующих капилляров при физиологической норме более плотное (рис. 1а), их количество достигает 27 капилляров на указанную выше площадь, при патологическом процессе количество функционирующих капилляров в двенадцатиперстной кишке составляет 16 капилляров (рис. 1б), в тощей кишке – 21 капилляр на 20 мкм² (рис. 1в).

Проведенный электронно-микроскопический анализ микроциркуляторного русла у поросят, не подверженных патологии, показал, что капилляры имеют крупные широкие просветы, толстостенный эндотелий (6,5-8,5 мкм), содержащий довольно крупные митохондрии (0,5-2,5 мкм), фенестрации и вакуоли. Капилляры окутаны базальным слоем с его клеточным компонентом – перицитами и их многочисленными отростками. Высота эндотелия достигает, примерно, 0,4-1,8 мкм. Базальный слой в области неклеточного компонента был толщиной 20-60 нм. Встречаются капилляры с закрытым просветом (резервные сосуды). В ядрах эндотелиоцитов таких капилляров преобладает функционально активный эухроматин, а гетерохроматин локализуется около ядерной оболочки. Базальная мембрана капилляров волнообразного вида, толщиной 20-50 нм. Это, возможно, свидетельствует о развитии резервных микрососудов, часть из которых раскрывается, вступая в сообщение с кровотоком.

Активизация транспортных процессов в эндотелии кровеносных сосудов сопровождается: 1) расширением эндоплазматической сети; 2) увеличением перинуклеарного пространства эндотелиоцитов;

3) увеличением количества пиноцитозных везикул, большинство из которых было открыто в сторону люминальной и базальной поверхностей; 4) появлением извилистости и инвагинаций в кариолемме и цитолемме. Повышение проницаемости сосудов происходит, по видимому, за счет увеличения скорости эндотелиального транспорта и нарастания перичеселлюлярной активности.


В звеньях капиллярного русла тонкого кишечника пороят при воспалительном процессе обращает на себя внимание появление признаков, характерных для гипоксии: микропиноцитозные пузырьки в эндотелиоцитах находились преимущественно около базальной мембраны, наблюдалась мультивезикуляция, нечеткость контуров мембран митохондрий, хаотичность в расположении крист, расширение цистерн комплекса Гольджи. Цитоплазма эндотелиоцитов одного и того же капилляра приобретала неодинаковую электронную плотность, увеличивалась перикапиллярная щель. Микропиноцитозные пузырьки нередко были соединены в сложные сферические фигуры.

Реактивность микроциркуляторного русла пищеварительного тракта при патологии характеризуется рядом структурных и морфометрических изменений. Самыми частыми и наиболее выраженными изменениями были: неравномерность калибра сосудов (57%), венулярные саккуляции (34%), сетевидные структуры сосудов (38%) (рис. 2а), меандрическая извилистость венул (56%), нарушение параллелизма сосудов (24%), микроаневризмы (31%), нарушение соотношения диаметров артериол и соответствующих им венул (72%) (рис. 2б).

При анализе состояния сосудистого русла в венулах и капиллярах обнаружено внутрисосудистое свертывание крови с выпадением фибрина в виде пересекающихся нитей, тяжей (предтромбы) или формированием чисто фибриновых, глобулярных тромбов, выстилание фибрином стенок части венул и артериол.


На фоне нарушения структурных компонентов сосудов происходит новообразование сосудов. Под электронным микроскопом зачаток капилляра типа «почки» представляет собой довольно сложное образование, состоящее из двух морфологически однородных частей. Основная часть находится на стенке типичного капилляра с довольно правильным овальным или округлым просветом диаметром от 4 мкм до 7 мкм; другая представлена клеточным тяжем, внутри которого определяется несколько связанных между собой камер шириной от 0,5 мкм до 1,5 мкм. В цитоплазме эндотелиоцитов таких зачатков содержится большое количество рибосом, митохондрий, канальцев эндоплазматической сети. Увеличение числа органелл является характерным признаком для малодифференцированных эндотелиальных кле-

ток. Меняется также плотность сосудистой сети в тонком кишечнике поросят (таблица).



а

б



в

а – все имеющиеся капилляры в области ворсинок тонкого кишечника в интактных условиях (синие кружки); б – функционирующие капилляры при воспалительном процессе в двенадцатиперстной кишке (красные кружки); в – функционирующие капилляры при воспалительном процессе в тощей кишке (красные кружки)

Рисунок 1 – Геометрия распределения капилляров в слизистой тонкого кишечника (схема)

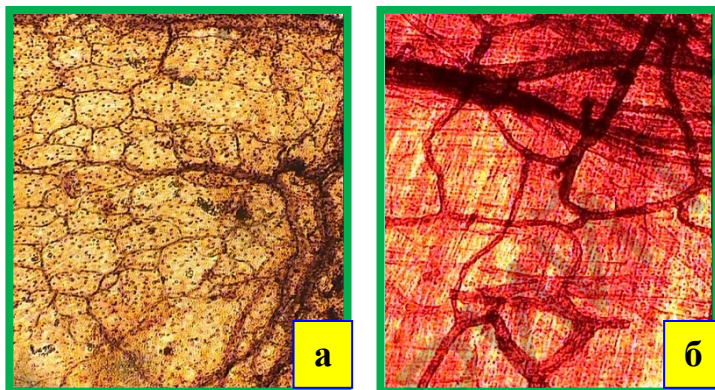


Рисунок 2 – Изменения в микроциркуляторном русле тонкого кишечника поросят при колиэнтерите. Метод В.В. Куприянова. Тотальные препараты по В.В. Малашко. Микрофото. Биоскан. Ув.: а – 280, б – 400

Таблица – Плотность сосудистой сети в тонком кишечнике поросят при колиэнтерите, ед/мм²

Оболочки кишки	Двенадцатиперстная кишка		Тощая кишка	
	норма	патология	норма	патология
Слизистая	225±20	142±14 ^x	206±19	154±16 ^x
Мышечная	184±14	153±11	178±23	150±18
Серозная	171±23	159±15	167±18	162±17

^xP<0,05

Анализ таблицы показывает, что наиболее существенные микроциркуляторные изменения свойственны слизистой оболочке двенадцатиперстной и тощей кишок. Плотность капиллярного русла в двенадцатиперстной кишке уменьшается на 36,9% (P<0,05), в тощей кишке – на 25,2% (P<0,05). В мышечной и серозной оболочке тонкого кишечника наблюдается тенденция к сокращению плотности микроциркуляторного русла. Нарушается равномерность распределения капилляров, появляются малососудистые зоны, увеличивается число петлевидных конструкций обменных сосудов, расстояние между капиллярами увеличивается до 70-88 мкм, при физиологической норме – 37-46 мкм.

В результате изменения микроциркуляции возникает дискорреляция кровоснабжения, метаболизма функции тонкого кишечника. Развивающаяся ишемия приводит к поражению слизистой оболочки, т.к. известно, что при ишемии происходит угнетение кровотока на 30% [12]. В тоже время ишемия оказывает тормозящее влияние на регенераторные и гиперпластические процессы.

Следует обратить внимание на важную роль двенадцатиперстной кишки в пищеварительных процессах. Двенадцатиперстная кишка является регулятором адаптации кишечника (энтероцитам свойственен высокий уровень синтеза белка), мощным эндокринным органом и играет роль в демпинг-синдроме. В итоге в организме могут развиваться полиорганные поражения желудочно-кишечного тракта, изменения со стороны вегетативной нервной системы, снижение деятельности поджелудочной железы и развитие дисбиоза кишечника.

Заключение. При колиэнтеральной патологии существует целый комплекс нарушений гемомикроциркуляции, тесно связанный с клинико-морфологическими проявлениями заболевания. В совокупности реакции микроциркуляторного русла на первый план выступают признаки гипоперфузии тканей, нарастающей капилляротрофической недостаточности и посткапиллярно-венулярной гипертензии. Последнее десятилетие характеризуется внедрением теоретических данных об организации и функции микроциркуляторного русла в ветеринарную практику. И это понятно, поскольку каждое заболевание и даже любое изменение функционального состояния организма сопровождается адаптивной перестройкой микроциркуляции. Совокупность морфофункциональных механизмов, обеспечение адекватного уровня соответствия структуры субстрата и его васкуляризации объединяются понятием реактивности микроциркуляторного русла.

ЛИТЕРАТУРА

1. Шумилова, Т.Е. Особенности динамики кровотока в микрососудах мозга и мышцы крысы / Т.Е. Шумилова // Физиол. ж. СССР. – 1986. – Т. 57, № 6. – 744-750 с.
2. Ихненко, Р.И. Нарушения микроциркуляции у больных язвенной болезнью / Р.И. Ихненко, Р.Н. Скачкова // Врачебное дело. – 1987. - № 1. – 4-6 с.
3. Дорофеев, Г.И. Особенности кровообращения в желудке и роль сосудистого фактора в патогенезе язвенной болезни / Г.И. Дорофеев, В.М. Успенский, Е.И. Ткаченко // Клин. медицина. – 1972. – № 10. – 18-21 с.
4. Barclay, A. The vascularization of the human stomach / A. Barclay, F.E. Bentley // Gastroenterology. – 2009. – Vol. 12. – 177-183 p.
5. Сушин, А.А. Перестройка органного сосудистого русла тонкой кишки в условиях хронической недостаточности верхней брыжеечной артерии / А.А. Сушин // Морфология кровеносной системы: сб. науч. тр. – Куйбышев, 1984. – 48-57 с.
6. Шкодивский, Н.И. Морфологическая характеристика тонкой кишки при временном нарушении артериального кровоснабжения и после его восстановления / Н.И. Шкодив-

ский; Крымский мед. ин-т. – Симферополь, 1987. – 15 с. – Деп. в ВИНТИ 21.05.87, № 3813-87.

7. Чебокарева, Г.А. Микроциркуляторные и морфологические нарушения после временной интестинальной ишемии в эксперименте / Г.А. Чебокарева, С.С. Карнова, В.В. Волкостов // Архив патол. – 1980. – № 4. – 58-63 с.

8. Бриллиантова, Н.И. Состояние внутриорганных сосудов желудка человека при язвенной болезни и злокачественных опухолях / Н.И. Бриллиантова // Актуальные проблемы современной медицины: сб. науч. тр. – Барнаул, 2007. – Вып. 1. – 105-107 с.

9. Карпова, Л.П. Артерии желудка и их хирургическое значение / Л.П. Карпова // Актуальные проблемы современной медицины: сб. науч. тр. – Барнаул, 2007. – Вып. 1. – 121-127 с.

10. Куприянов, В.В. Организация микроциркуляторного сосудистого русла и некоторые вопросы гемодинамики / В.В. Куприянов, В.И. Козлов // Вестник АМН СССР. – 1971. – Вып. 11. – 58-67 с.

11. Самсонов, В.А. Классификация перестройки артериальной сети в области хронической язвы желудка / В.А. Самсонов, Ч.Х. Карданов // Материалы 5-й конференции патологоанатомов Латвии. – Рига, 1970. – Т. 2. – 111-117 с.

12. Струков, А.И. Сравнительная патология микроциркуляторного русла / А.И. Струков, А.А. Воробьева // Кардиология. – 1976. – № 11. – 8-17 с.

13. Малашко, В.В. Гистологические и морфометрические методы исследования / В.В. Малашко. – Горки: БСХА, 1993. – 25 с.

14. Блинков, С.М. Определение плотности капиллярной сети в органах и тканях человека и животных независимо от толщины микротомного среза / С.М. Блинков, Г.Д. Моисеев // Докл. АН СССР. – 1961. – Т. 140, вып. 2. – 465-468 с.

УДК 612.335:636.4

МЕЖЭПИТЕЛИАЛЬНЫЕ ЛИМФОЦИТЫ В СЛИЗИСТОЙ ОБОЛОЧКЕ ЖЕЛУДКА И ДВЕНАДЦАТИПЕРСТНОЙ КИШКИ ПРИ ГАСТРОЭНТЕРАЛЬНОЙ ПАТОЛОГИИ У ЖИВОТНЫХ

**В.В. Малашко¹, В.Л. Сукач¹, А.М. Казыро¹, Н.К. Гойлик¹,
А.С. Юшкевич¹, Д.В. Малашко¹, Я. Шенгаут², Дм.В. Малашко³**

¹УО «Гродненский государственный аграрный университет»,
г. Гродно, Республика Беларусь

²ЗАО «Jakovo veterinarijos centras»,
г. Вильнюс (Литовская Республика)

³УО «Белорусская государственная сельскохозяйственная академия»,
г. Горки, Могилевская область, Республика Беларусь

(Поступила в редакцию 08.06.2014 г.)

Аннотация. Установлено, что лимфоциты, локализующиеся в эпителии генеративных зон сычуга и двенадцатиперстной кишки телят, участвуют в обеспечении и координации клеточного обновления данных органов.

Summary. It has been determined that lymphocytes locating in epithelium of abomasums generative zones and duodenum of calves are involved in providing and coordinating of cells renovation of these organs.