

16. Corley, M. M. Detection of infectious bursal disease vaccine viruses in lymphoid tissues after in ovo vaccination of specific-pathogen-free embryos / M. M. Corley, J. J. Giambrone, T. V. Dormitorio // Avian Dis. 2001. – V. 45. – P. 897-905.
17. Khatri, M. Response of embryonic chicken lymphoid cells to infectious bursal disease virus / M. Khatri, J. M. Sharma // Veterinary Immunology and Immunophology. – 2009. – Vol. 127, № 3/4. – P. 316-324.
18. Zhurov, D. Pathomorphogenesis of urolithiasis at hens / D. Zhurov // The Youth of the 21st Century: Education, Science, Innovations: Materials of the International Conference for Students, Postgraduates and Young Scientists. – Vitebsk: December 4, 2014. / Vitebsk State University; Editorial board.: I.M. Prischepa (editor in chief.) [and others.]. – Vitebsk: VSU named after P.M. Masherov, 2014. – P. 109-110.
19. Zhurov, D. O. To the problem of nephropathy in industrial poultry / D. O. Zhurov, I. N. Gromov // Digest of II International VETistanbul Group Congress, Russia, Saint-Petersburg, 07-09 April 2015 / VETistanbul Group. – Saint-Petersburg. – P. 486-487.

УДК 619:616.61-091

## **МОРФОЛОГИЧЕСКОЕ ПРОЯВЛЕНИЕ ПАТОЛОГИИ ПОЧЕК СЕЛЬСКОХОЗЯЙСТВЕННЫХ И ДОМАШНИХ ЖИВОТНЫХ**

**Д. О. Журов, А. И. Жуков**

УО «Витебская ордена «Знак Почета» государственная академия ветеринарной медицины»

г. Витебск, Республика Беларусь (Республика Беларусь, 210026,  
г. Витебск, ул. 1-я Доватора 7/11, e-mail: zhurovd@mail.ru)

***Ключевые слова:** нефропатии, почки, животные, патологические изменения, гистологическое исследование.*

***Аннотация.** Почки, являясь центральным органом мочевыделительной системы, одними из первых способны реагировать на протекающие патологические состояния в организме животных. Во время проведения вскрытия трупов животных приходится сталкиваться с различной формой патологии почек воспалительной этиологии и нарушения обмена веществ (дистрофией). С описанием морфологических особенностей данных групп патологии почек можно ознакомиться в наших ранее изданных работах по данной проблеме.*

*При этом часто при вскрытии трупов животных приходится иметь дело и с почечной патологией, развивающейся при других общих патологических процессах: атрофиях, расстройствах кровообращения, механических повреждениях и др., – которые менее распространены и недостаточно описаны в специальной научной литературе. В то же время макроскопические изменения в почках животных при всех видах патологии во многом однотипные, что порой затрудняет постановку окончательного диагноза. В таких ситуациях гистологическое исследование тканей пораженного органа является одним из основных методов диагностики.*

## MORPHOLOGICAL MANIFESTATION OF KIDNEY KIDNEYS OF AGRICULTURAL ANIMALS AND PETS

**D. O. Zhurov, A. I. Jukov**

EI «Vitebsk Order «Badge of Honor» State Academy of Veterinary Medicine»

Vitebsk, Republic of Belarus (Republic of Belarus, 210026, Vitebsk, 7/11 Dovator St.; e-mail: zhurovd@mail.ru)

*Key words: nephropathies, kidneys, animals, pathological changes, histological examination.*

*Summary. The kidneys, being the central organ of the urinary system, are among the first to be able to respond to leaking pathological conditions in the animal organism. During an autopsy, animals have to deal with various forms of kidney pathology of inflammatory etiology and metabolic disorders (dystrophy). A description of the morphological features of these groups of kidney pathology can be found in our previously published works on this problem.*

*At the same time, it is often necessary to deal with renal pathology during autopsy of animals, which develops during other general pathological processes – atrophies, circulatory disorders, mechanical injuries, etc., which are less common in sectional work and are not adequately described in the special scientific literature. At the same time, macroscopic changes in the kidneys of animals for all types of pathology are almost the same, which sometimes makes it difficult to make a final diagnosis. In such situations, histological examination of the tissues of the affected organ is one of the main diagnostic methods.*

*(Поступила в редакцию 14.05.2020 г.)*

**Введение.** Почки как центральные органы мочевыделительной системы выполняют ряд важных функций, обеспечивающих удаление излишков воды и солей, и тем самым поддерживают оптимальное осмотическое давление в крови и тканях тела; выведение токсических веществ как эндо-, так и экзогенного происхождения, в т. ч. продуктов азотистого обмена и ряд других жизненно важных функций [1, 2, 4, 5, 9, 13].

Поражения почек (нефропатии) могут быть нескольких видов [3, 8, 10-12]: воспалительные (нефриты), невоспалительные (дистрофические), а также нарушения работы почек при других патологических процессах (атрофия, расстройство кровообращения и др.). Такие нефропатии характеризуются нарушением работы почек вследствие поражения секреторной и экскреторной частей почечных структур различной этиологии. Причины нарушения функции почек (нефропатий) разнообразны:

- механическое повреждение почек;

- камни, опухоли, вызывающие нарушение оттока мочи, повышение внутривисочечного давления, атрофия почечной паренхимы;
- интоксикации веществами и лекарственными препаратами (антибиотики, сульфаниламиды);
- нарушения почечного кровообращения при шоке, гипотензии, кровопотерях, артериосклерозе почек, ишемии;
- биологические факторы: бактерии, вирусы, антигенные комплексы;
- аутоантитела (при аутоиммунных заболеваниях), повреждающие базальную мембрану почечных клубочков;
- наследственная патология.

**Цель работы** – описать патоморфологические изменения в почках при наиболее часто встречающихся нефропатиях животных.

**Материал и методика исследований.** Работа выполнялась в условиях секционного зала и лаборатории кафедры патологической анатомии и гистологии УО «ВГАВМ» на трупах животных различных видов, доставленных из сельскохозяйственных предприятий и ветеринарных клиник Республики Беларусь для проведения аутопсии и установления причины гибели. При вскрытии трупов и описании органов пользовались общепринятыми в патологической анатомии схемами.

Для гистологического исследования отбирались кусочки почек, которые фиксировались в 10%-м растворе формалина или 96%-м растворе этилового спирта. Зафиксированный материал подвергали уплотнению путем заливки в парафин по общепринятой методике [7]. Обезжизнение и парафинирование кусочков органов проводили с помощью автомата для гистологической обработки тканей «MICROM STP 120» (Германия) типа «Карусель». Для заливки кусочков и подготовки парафиновых блоков использовали автоматическую станцию «MICROM EC 350». Гистологические срезы кусочков органов, залитых в парафин, готовили на роторном (маятниковом) микротоме «MICROM HM 340 E». Для изучения общих структурных изменений срезы окрашивали гематоксилин-эозином [6]. Депарафинирование и окрашивание гистосрезов проводили с использованием автоматической станции «MICROM HMS 70».

Гистологические исследования проводили с помощью светового микроскопа «Биомед-6». Полученные данные документированы микротографированием с использованием цифровой системы считывания и ввода видеоизображения «ДСМ-510», а также программного обеспечения по вводу и предобработке изображения «ScopePhoto». Фотографии макроскопических патологических процессов делали с помощью мобильного телефона (с разрешением камеры 409 ppi) с по-

следующей обработкой фотоснимков в компьютерной программе FastStone Image Viewer.

**Результаты исследований и их обсуждение.** В секционной работе мы встречались с патологией почек следующих видов: петрификацией, анемией, атрофией и др.

Петрификации (кальцинозу, обызвествлению) в почках подвергаются очаги некроза, в т. ч. при туберкулезе, инвазионных болезнях (халикозы), очаги инфаркта, склероза, абсцессы. У собак описаны известиновые инфаркты. Обызвествленные участки имеют разные размеры и форму, белый цвет, твердую консистенцию, четкие границы, растворяются при обработке раствором соляной кислоты.

Анемия почек наблюдалась на фоне общей анемии, а также как местный процесс при нарушении притока крови к органу через артерии или при сдавливании самой почки. Орган уменьшен в объеме, упругой консистенции, бледно-коричневого цвета.

Гиперемия почек бывает артериальная и венозная. Артериальная гиперемия, за исключением воспалительной, в трупe не выявляется, т. к. кровь перераспределяется в вены. Венозная гиперемия развивается на фоне общей венозной гиперемии при сердечной недостаточности любой этиологии, а также при нарушении оттока крови из почек при тромбозе или сдавливании вен. Бывает острая и хроническая. При острой венозной гиперемии почки увеличены, капсула их напряжена, консистенция вначале упругая, затем, по мере развития дистрофических процессов, дряблая, цвет красно-коричневый, граница между корковым и мозговым веществом сглажена. Нами отмечались случаи, когда гиперемии подвергается только мозговое вещество почки, а корковое расширено и окрашено бледно, это бывает при гибели животного от шока («шоковая почка») (рисунок 1). Гистологически выявляется переполнение сосудов кровью, дистрофия эпителия канальцев. Хроническая венозная гиперемия наблюдается при длительном застое крови. Характеризуется дистрофией, атрофией и склерозом паренхимы.

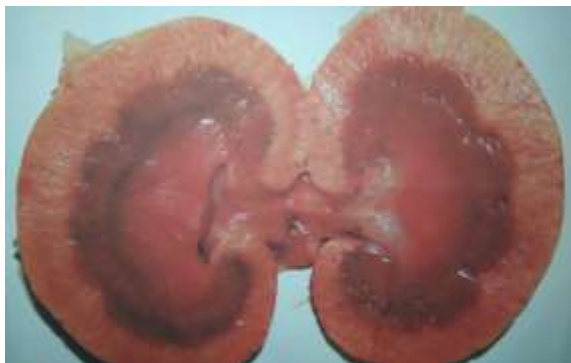

Рисунок 1 – Почка кошки. Гиперемия мозгового вещества почки при шоке. Макрофото

Атрофия почки также может быть врожденная и приобретенная, развивающаяся при истощении, старении, нарушении кровоснабжения и т. д. Орган уменьшен в объеме, форма обычно не изменена, в некоторых случаях капсула бугристая, снимается легко. Консистенция органа упругая, может быть слегка уплотнена по сравнению с нормой, цвет коричневый, при истощении и старческой атрофии темно-бурый в результате скопления в клетках пигмента липофусцина. Граница между корковым и мозговым веществом сглажена. При гистологическом исследовании отмечается уменьшение в объеме функциональных структур – сосудистых клубочков и канальцев нефронов, некоторые канальцы спавшиеся. Эпителиальные клетки канальцев также уменьшены в объеме, при общей атрофии в их цитоплазме отмечается скопление бурых зерен пигмента липофусцина. Местная атрофия паренхимы почек отмечается при сдавливании ее кистами, эхинококковыми пузырями, новообразованиями и т. д. Например, при поликистозе (гидронефрозе) почка увеличивается в объеме, форма округлена, консистенция флюктуирующая, при пальпации ощущается колебание жидкости. Цвет органа серо-коричневый, граница между корковым и мозговым веществом сглажена. На поверхности разреза обнаруживаются полости (кисты) величиной до куриного яйца (иногда больше), заполненные прозрачной желтоватой жидкостью (рисунок 2). Иногда кисты содержат вязкую коричневатую массу. Паренхима почки сдавлена, атрофирована, местами толщина ее составляет 0,2-0,5 см. Эта патология связана с аномалиями развития в эмбриональный период, когда не происходит соединение секреторной и экскреторной частей почечных структур, образующийся секрет накапливается в канальцах, сдавливает паренхиму, вызывая ее атрофию. После рождения кисты возникают при нарушении оттока образующейся в почке мочи в результате мочекаменной болезни, передавливании канальцев соединительнотканными разраста-

ниями, новообразованиями и т. д. Процесс может начинаться с расширения почечной лоханки.



Рисунок 2 – Почка свиньи. Гидронефроз. Макрофото

Нефросклероз развивается как результат интерстициального воспаления почек и характеризуется уменьшением органа в объеме, форма не изменена, консистенция уплотнена, цвет серо-коричневый, граница между корковым и мозговым веществом сглажена, поверхность разреза суховатая, на ней могут выявляться серые тяжи соединительной ткани (рисунок 3).

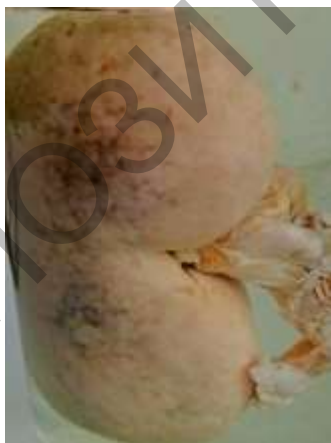

Рисунок 3 – Почка собаки. Нефросклероз. Макрофото

Викарная гипертрофия развивается как следствие атрофии или эктомии (удаления) одной из почек, протекая с равномерным увеличением объема коркового и мозгового вещества другой почки. При этом

орган увеличивался в объеме, форма была не изменена, цвет с поверхности коричневый, консистенция упругая, на разрезе граница между корковым и мозговым веществом была выражена четко.

**Инфаркт.** Возникает при тромбозе и эмболии разветвлений почечных артерий. Артериальные инфаркты бывают анемические и геморрагические. Анемический (белый) инфаркт. В почке при анемическом инфаркте обнаруживают единичные или множественные очаги. Размер их зависит от калибра выключенного из кровообращения сосуда. Мелкие инфаркты располагаются в корковом веществе и могут не достигать границы коркового и мозгового вещества, крупные могут проходить через всю толщу органа. Форма очагов коническая, причем основание конуса обращено в сторону капсулы, а вершина – в сторону ворот органа, где проходит приносящая кровь артерия. Консистенция инфаркта плотная, цвет серый, серо-желтоватый, поверхность разреза однородная, суховатая, матовая, границы четкие, по периферии он окружен красным ободком, образовавшимся в результате гиперемии кровеносных сосудов и кровоизлияния в окружающую ткань. Под микроскопом выявляются признаки сухого некроза. Геморрагический (красный) инфаркт в отличие от анемического имеет красную окраску, которая может переходить в красно-коричневую, серо-коричневую и желто-коричневую. Поверхность разреза свежего красного инфаркта более влажная, чем белого. При микроскопическом исследовании, кроме признаков некроза, выявляют переполнение кровью сосудов, в т. ч. сосудистых сплетений клубочков. Со временем инфаркт замещается соединительной тканью, образуется рубец клиновидной формы, который затем может подвергаться гиалинозу, при этом с поверхности почки появляются участки западения паренхимы. Рубцы на месте геморрагических инфарктов окрашены в коричневатый цвет.

Смещения (опущения) почек (нефроптозы) могут быть врожденными или вызванными давлением на них других органов, опухолей. Происходят в краниальном и каудальном направлениях вплоть до тазовой полости. Авторами данной статьи отмечались случаи у собак, когда почки (ввиду своей подвижности) удалялись от позвоночного столба на значительное расстояние, растягивая брюшину в виде складки, легко смещались под давлением органов в разные стороны (т. н. «блуждающая почка»).

При ряде инфекционных болезней животных (энзоотический лейкоз (лимфолейкоз) крупного рогатого скота) в патологический процесс вовлекаются помимо других органов еще и мочевыделительная система. При этом в почках обнаруживаются две формы поражения – диффузные и очаговые. В первом случае почки увеличены в размере, фор-

ма не изменена, консистенция упругая, поверхность разреза почки имеет жирный блеск (саловидный), цвет серо-коричневый, граница между корковым и мозговым веществом сглажена. Во втором случае в почках выявляются очаги различной величины и формы, упругой консистенции, серого цвета, без четких границ с окружающими тканями, поверхность разреза их саловидная (рисунок 4). При гистологическом исследовании очагов отмечается пролиферация в паренхиме органа лейкозных клеток типа незрелых лимфоцитов.



Рисунок 4 – Почка коровы при энзоотическом лейкозе. Макрофото

Мочекаменная болезнь. Мочевые камни и мочевой песок обнаруживаются в паренхиме почек, почечной лоханке, мочеточниках, мочевом пузыре и мочеиспускательном канале. В их состав входят кальциевые и магниевые соли фосфорной, мочевой, угольной, щавелевой, кремниевой кислот, соединения железа, белки. Начало образованию камней дает наличие в полости мочевыводящих путей инородных частиц – свертков фибрина, белковых цилиндров, колоний микроорганизмов и др. Способствует развитию процесса воспаления почек и слизистых оболочек мочевыводящих путей, повышение концентрации солей, застой и разложение мочи. Мочевой песок обнаруживается в почечных каналах и всех отделах мочевыводящих путей. Мочевые камни могут быть единичные и множественные, величина бывает различной, некоторые камни достигают диаметра 10 см и более. Форма различная: округлая, неправильная, овальная, угловатая. Крупные камни по форме повторяют форму полости, в которой они образовались.



Поверхность их гладкая, бугристая, шероховатая, игольчатая и т. д., поверхности рядом расположенных камней ровные, шлифованные. Консистенция плотная, крошащаяся. Цвет камней зависит от их состава, но чаще они имеют желтоватый, белый цвет, при наличии пигментов приобретают буроватую, серую окраску и др. Поверхность разреза крупных камней имеет слоистость, причем слои могут иметь разный цвет и консистенцию (рисунок 5). Мочевые камни могут закупоривать просвет мочевыводящих путей и препятствовать оттоку мочи. В результате постоянного механического раздражения могут вызывать воспаление слизистых оболочек.

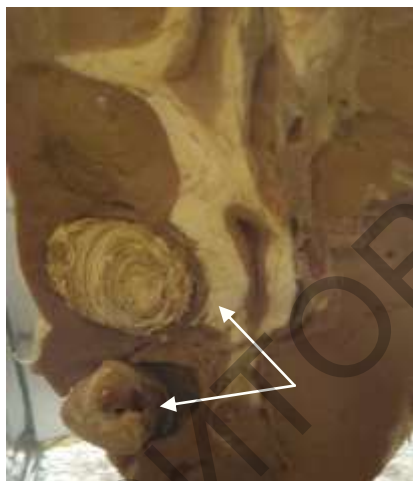


Рисунок 5 – Почка коровы при мочекаменной болезни. Стрелками указано наличие камней в паренхиме органа. Макрофото

**Заключение.** Практически все патологические состояния в почках животных независимо от их этиологии проявляются во многом однотипными макроскопическими признаками. Это вызывает немало трудностей в постановке окончательного диагноза. Поэтому проведение гистологического исследования пораженных тканей является неотъемлемой частью дифференциальной диагностики болезней животных и постановки точного окончательного диагноза.

#### ЛИТЕРАТУРА

1. Вандер, А. Физиология почек: пер. с англ. / А. Вандер; ред. Ю. В. Наточин. – 5-е международное издание: Санкт-Петербург, 2000. – 256 с.
2. Дифференциальная диагностика болезней мочевыделительной системы птиц / Д. О. Жуков [и др.] // Птица и птицепродукты. – 2016. – № 5. – С. 44-47.
3. Жуков, А. И. Патологическая анатомия органов животных: практические рекомендации для ветеринарных специалистов Республики Беларусь / А. И. Жуков, М. П. Кучинский, Д. Н. Федотов. – Минск, 2017. – 114 с.

4. Журов, Д. О. Значение гистологического метода исследования в диагностике болезней птиц, протекающих с поражением органов мочевого выделения / Д. О. Журов, И. Н. Громов // Ветеринарный журнал Беларуси. – 2018. – № 2. – С. 9-14.
5. Журов, Д. О. Этиология нефропатий у кур (обзор проблемы) / Д. О. Журов // Сельское хозяйство – проблемы и перспективы: сб. науч. тр.: Т. 30 / под ред. В. К. Пестиса. – Гродно: ГГАУ, 2015. – С. 74-81.
6. Лилли, Р. Патогистологическая техника и практическая гистохимия / Р. Лилли; под ред. В. В. Португалова; пер. с англ. И. Б. Краснов [и др.]. – М.: Мир, 1969. – С. 577-592.
7. Меркулов, Г. А. Курс патологистологической техники / Г. А. Меркулов. – Ленинград: Медицина, 1969. – 432 с.
8. Патологическая анатомия сельскохозяйственных животных: практикум для студентов учреждений высшего образования по специальности «Ветеринарная медицина» / В. С. Прудников [и др.]. – Издательство: ИВЦ Минфина. Минск, 2018. – 384 с.
9. Патоморфологическая и дифференциальная диагностика болезней кур, протекающих с поражением почек: рекомендации / Д. О. Журов [и др.]. – Витебск: ВГАВМ, 2017. – 32 с.
10. Прудников, В. С. Патологическая анатомия животных: учебник для студентов учреждений высшего образования по специальностям «Ветеринарная медицина», «Ветеринарная санитария и экспертиза» / В. С. Прудников, Б. Л. Белкин, А. И. Жуков; под ред. В. С. Прудникова. – Минск: ИВЦ Минфина, 2016. – 527 с.
11. Прудников, В. С. Патологическая анатомия животных / В. С. Прудников, Б. Л. Белкин, А. И. Жуков. – Минск: ИВЦ Минфина, 2016. – 552 с.
12. Справочник по вскрытию трупов и патоморфологической диагностике болезней животных (с основами судебно-ветеринарной экспертизы) / В. С. Прудников [и др.]. – Витебск: ВГАВМ, 2007. – 375 с.
13. Физиология почки и водно-солевого обмена: симпозиум, посвященный 100-летию А. Н. Гинецкого: Тезисы докладов 13-15 июня 1995 г. / Российская академия наук, Научный совет РАН по физиологическим наукам, Сибирское отделение Российской академии медицинских наук, Институт цитологии и генетики Российской академии наук. – Новосибирск, 1995. – 104 с.