

У кароў з хранічнай формай кетозу пры гісталагічным даследаванні інтрамуральных гангліяў у нейрацытах выяўлена вострае набраканне з карыяцытолізам, перыцэлюлярны ацёк, нейронафагія, і як следства, памяншэнне колькасці нейрацытаў. Акрамя гэтага, у нейрацытах інтрамуральных гангліяў назіраецца вакуалізацыя клетак. У цэлым у гангліях адзначаецца паліморфнасць нейрацытаў і праліфератыўная рэакцыя гліяльных клетак.

У адзінкавых мялінавых і большасці безмялінавых валокнаў інтрамуральных гангліяў рубца назіраецца станчэнне і варыкознае пашырэнне. Часцей за ўсё дыстрафічныя пераўтварэнні нервовых валокнаў адзначаліся ў пераддзвер'і рубца.

Такім чынам, у структурна-функцыянальнай арганізацыі інтрамуральных гангліяў і нейрацытаў рубца з вострай формай кетозу ў кароў устаноўлены наступныя дэструктыўныя змены, якія праяўляюцца гіпахраміяй нейраплазмы, храматолізам і вакуольнай дыстрафіяй, а пры хранічнай форме кетозу ўстаноўлена вострае набраканне з карыяцытолізам, перыцэлюлярны ацёк, нейронафагія, нумератыўная атрафія нейрацытаў і праліфератыўная рэакцыя гліяльных клетак.

ЛІТАРАТУРА

1. Малашка, В. В. Ультраструктурныя змены нервовага апарату рубца высокапрадуктыўных кароў пры ацыдозе / В. В. Малашка, Г. А. Туміловіч // Жывёлагадоўля і ветэрынарная медыцына. – 2019. – № 1 (32). – С. 39-45.
2. Туміловіч, Г. А. Структурна-функцыянальная арганізацыя нервовага апарату рубца буйной рагатай жывёлы ва ўмовах інтэнсіўнай эксплуатацыі / Г. А. Туміловіч // Жывёлагадоўля і ветэрынарная медыцына. – 2019. – № 3 (34). – С. 3-9.

УДК 619:612.621

МОРФОЛОГИЧЕСКИЕ ПОКАЗАТЕЛИ ЯИЧНИКОВ КОРОВ В ПОСТНАТАЛЬНОМ ОНТОГЕНЕЗЕ

Харитоник Д. Н.

УО «Гродненский государственный аграрный университет»
г. Гродно, Республика Беларусь

Воспроизводство – один из наиболее сложных и актуальных вопросов животноводства. Эта отрасль сельского хозяйства стала предъявлять свои требования перед биологической наукой – решение различных проблем воспроизводства и повышение продуктивности стада животных [2].

В этом аспекте изучение морфофункционального состояния органов размножения самок крупного рогатого скота (коров) позволит использовать полученные данные при решении вопросов коррекции и управления процессами воспроизводительной функции [3].

Яичники коровы овальной формы, длиной от 2 до 5 см, шириной 1-2 см. У взрослых животных правый яичник обычно больше левого, но величина и форма яичников зависят от их функционального состояния. Большая часть яичника жвачных свободна от серозного покрова (распространение последнего ограничивается главным образом областью вхождения сосудов яичника) [1].

Поверхностный эпителий яичников новорожденных кубической формы под ним находится белочная оболочка, представленная фиброцитами с веретеновидными ядрами. В корковом слое расположены примордиальные и первичные фолликулы, представляющие собой ооцит, окруженный одним слоем фолликулярных клеток. Ядра ооцитов округлой формы. Имеются первичные фолликулы, представленные ооцитом, окруженным многослойным кубическим эпителием. В глубине коркового вещества встречаются вторичные фолликулы, в них между фолликулоцитами имеются полости, в которых находится эозинофильное содержимое. Ооцит окружен прозрачной зоной и вокруг нее расположены клетки лучистого венца (рисунок).

Мозговое вещество образовано соединительной тканью с многочисленными кровеносными сосудами.

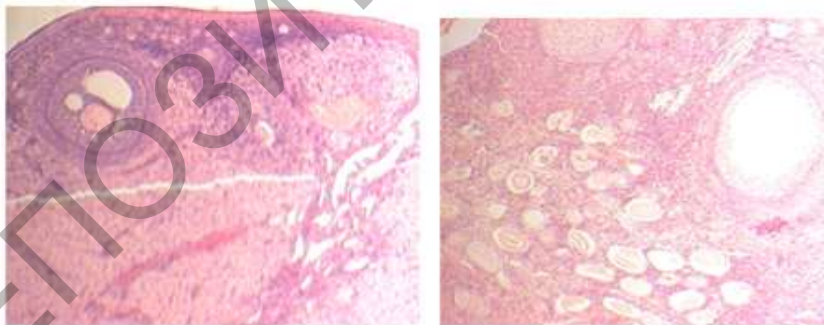


Рисунок – Строение фолликулов ооцитов яичника коров 6-7-месячного (а) и 3-летнего возраста (б). В корковом веществе расположены фолликулы различной степени зрелости. Гематоксилин-эозин. Ув.: а, б – 44. Альтамистудио. Микрофото

У самок 6-7-месячного возраста яичник покрыт однослойным кубическим эпителием. Белочная оболочка значительно толще, чем у

новорожденных, в ее состав входят фиброциты и волокнистые элементы. В корковом веществе расположены фолликулы различной степени зрелости (рисунок).

Под белочной оболочкой расположены примордиальные и первичные фолликулы, ближе к мозговому слою – крупные вторичные фолликулы, большая часть из которых атретические. Они представляют собой фолликулы с половой клеткой, разрушенным фолликулярным эпителием и врастающей в него соединительной тканью. Строма коркового вещества, представленная соединительнотканнкими клетками, заполняет все пространство между фолликулами и атретическими телами. Ширина коркового вещества яичников существенно увеличивается по сравнению с таковой у животных предыдущего возраста. Третичные фолликулы располагаются близко от поверхности яичника. Зернистая оболочка таких фолликулов состоит из 1-2 слоев клеток. Течка хорошо выражена. В корковом веществе содержатся желтые тела полового цикла, они окружены соединительной тканью, проникающей в желтое тело

Паренхима желтого тела представлена множеством лютеоцитов, между которыми наблюдаются тонкие соединительнотканнкие прослойки с густой капиллярной сетью. Мозговое вещество сильно развито по сравнению с таковым у животных предыдущего возраста. Оно представлено соединительной тканью с большим количеством крупных кровеносных сосудов.

У 3-5-летних коров в гистоструктуре яичника отмечаются некоторые отличия от яичников 6-7-месячных. Поверхностный эпителий состоит из одного слоя кубических клеток, белочная оболочка значительно утолщается. В корковом веществе встречаются все виды фолликулов от примордиальных до преовуляторных. Количество примордиальных фолликулов значительно меньше, но увеличивается количество атретических. Отмечено наличие желтых тел, покрытых соединительнотканной капсулой, в их составе имеются крупные лютеоциты и капилляры. В мозговом веществе много кровеносных сосудов, стенка которых значительно утолщается.

Таким образом, исследования особенностей структурной организации яичников на морфофункциональном уровне в постнатальном онтогенезе будет способствовать более глубокому пониманию процессов овогенеза у коров доноров.

ЛИТЕРАТУРА

1. Анатомия домашних животных: Учеб. пособие для высш. учеб. заведений / И. В. Хрусталева, Н. В. Михайлов, Я. И. Шнейберг и др.; Под ред. И. В. Хрусталевой. – М.: Колос, 2000. – 704 с.
2. Голубец, Л. В. Экстракорпоральное оплодотворение ооцитов крупного рогатого скота / Л. В. Голубец и др. – 2-е изд. перераб. и доп. – Гродно: ГГАУ, 2011. – 325 с.
3. Малашко, В. В. Гистологические и морфометрические методы исследования / В. В. Малашко. – Горки: изд-во БСХА, 1993. – 25 с.

УДК 619:615.339:636.22/28

ОБОСНОВАНИЕ ПРИМЕНЕНИЯ ПРОБИОТИЧЕСКИХ ПРЕПАРАТОВ ПРИ КОРРЕКЦИИ НАРУШЕНИЙ ОБМЕНА ВЕЩЕСТВ У КОРОВ

Чернов О. И., Харитоник Д. Н., Казыро А. М., Тумилович Г. А.
УО «Гродненский государственный аграрный университет»
г. Гродно, Республика Беларусь

Метаболические болезни молочных высокопродуктивных коров занимают доминирующее место в структуре незаразной патологии. Наиболее частым метаболическим заболеванием является ацидоз рубца. В скотоводческих хозяйствах Республики Беларусь у молочных коров наиболее часто регистрируют лактоацидоз, метаболический ацидоз, кетоацидоз. Молочнокислый (лактатный) ацидоз рубца – одна из частых форм патологии, характеризующаяся сдвигом рН жидкого содержимого рубца в кислую сторону и протекающая с явлениями гипотонии, атонии или переполнения [2, 4].

Нарушение работы желудочно-кишечного тракта, уменьшение степени усвоения кормов и сокращение надоев, ухудшение качества молока и снижение плодовитости, возникновение болезней опорно-двигательного аппарата (ламиниты) и даже падеж животных список последствий синдрома лактатного ацидоза [5].

В настоящее время, помимо оптимизации рационов, для лечения и профилактики лактатного ацидозов применяют раскислители, буферные смеси, препараты ферментов, кормовых антибиотиков (ионофоров), пробиотических средств. Повсеместное применение пищевой соды в качестве раскислителя не является панацеей. Это связано с низкой эффективностью соды, проблемой передозировки, а также с влиянием на рост микрофлоры и состояние слизистой рубца. Использование буферных смесей незначительно повышает рН рубца (до 0,2 единиц). Эффект от использования буферных смесей можно